

*На правах рукописи*



Круглыхин Иван Васильевич

**МИНИМАЛЬНО-ИНВАЗИВНЫЙ ОСТЕОСИНТЕЗ ФРАГМЕНТОВ  
ТАЗОВОГО КОЛЬЦА У ПАЦИЕНТОВ С ПОЛИТРАВМОЙ**

14.01.15 - травматология и ортопедия

**АВТОРЕФЕРАТ ДИССЕРТАЦИИ**  
на соискание ученой степени  
кандидата медицинских наук

НОВОСИБИРСК  
2019

Работа выполнена в ФГБОУ ВПО «Алтайский государственный медицинский университет» Министерства здравоохранения Российской Федерации

**Научный руководитель:**

доктор медицинских наук, профессор

Бондаренко Анатолий Васильевич

**Официальные оппоненты:**

Файн Алексей Максимович, доктор медицинских наук, заведующий отделением неотложной травматологии опорно-двигательного аппарата Государственного бюджетного учреждения здравоохранения города Москвы «Научно-исследовательский институт скорой помощи им. Н.В. Склифосовского Департамента здравоохранения города Москвы».

Милюков Андрей Юрьевич, доктор медицинских наук, заведующий отделением травматологии и ортопедии №2 Государственного автономного учреждения здравоохранения Кемеровской области "Областной клинический центр охраны здоровья шахтеров», г. Ленинск-Кузнецкий.


**Ведущая организация:** Государственное бюджетное учреждение «Санкт-Петербургский научно-исследовательский институт скорой помощи им. И.И. Джанелидзе»

Защита состоится «19» апреля 2019 года в 10:00 часов на заседании диссертационного совета Д 208.064.02 при ФГБУ «Новосибирский научно-исследовательский институт травматологии и ортопедии им. Я.Л. Цивьяна» Министерства здравоохранения Российской Федерации по адресу: 630091, г. Новосибирск, ул. Фрунзе, 17.

С диссертацией можно ознакомиться в научной библиотеке ФГБУ «Новосибирский научно-исследовательский институт травматологии и ортопедии им. Я.Л. Цивьяна» Министерства здравоохранения Российской Федерации по адресу: 630091, г. Новосибирск, ул. Фрунзе, 17, и на официальном сайте организации.

Автореферат разослан « \_\_\_\_\_ » \_\_\_\_\_ 20 года

Ученый секретарь  
диссертационного совета Д. 208.064.02  
доктор медицинских наук



И.А. Кирилова

## ОБЩАЯ ХАРАКТЕРИСТИКА РАБОТЫ

**Актуальность проблемы.** Совершенствование технологий оказания реанимационной помощи улучшило выживаемость пациентов с тяжелой травмой таза [Нак D.J., 2009; Ruchholtz S. et al., 2007; Smith W.R. et al., 2007]. В то же время, это способствовало увеличению числа осложнений в ближайшем периоде травмы и привело в итоге к росту числа неудовлетворительных отдаленных результатов лечения и инвалидности [Соколов А.В., 2004; Dyer G.S., 2006; Han G., et al., 2009; Kataoka Y. et al., 2009; Suzuki T. et al., 2007].

Для сохранения возможности опоры и движения повреждения тазового кольца требуют репозиции – точного анатомического сопоставления костных отломков и сочленений тазовых костей, стабильной фиксации, а также ранней функции, заключающейся в активной мобилизации пациента [Черкес-Заде Д.И., 2006; Ruedi T.P. et al., 2007; Tile M. et al., 2003]. Использование для этих целей консервативных методов лечения, особенно в условиях политравмы (ПТ) неприемлемо [Милюков А.Ю., 2013; Ковтун В.В., 1996; Соколов В.А., 2006; Allen C.F. et al., 2000; Ruedi T.P. et al., 2007; Tile M., 1988]. Открытые оперативные вмешательства, традиционно применяемые для остеосинтеза тазового кольца, сложны, ответственны и сопряжены со значительной хирургической агрессией и большой интраоперационной кровопотерей [Соколов В.А., 2006; Smith W.R. et al., 2007], их выполнение на ранних этапах лечения ПТ часто невозможно из-за тяжелого состояния пострадавших [Allen C.F. et al., 2000; Ruedi T.P. et al., 2007; Tile M., 1999; Дулаев А.К., 2002]. Это диктует необходимость широкого внедрения в практику минимально-инвазивных методов остеосинтеза (МИО), которые, не утяжеляя состояния пострадавших, позволяют осуществить репозицию и стабильную фиксацию тазового кольца на ранних этапах лечения [Дулаев А.К., 2017; Файн А.М., 2011; Бондаренко А.В. и др. 2008; Лазарев А.Ф., 2008; Мошефф Р., 2009].

Среди методов МИО, традиционно, в нашей стране широкое распространение получил чрескостный остеосинтез аппаратами наружной

фиксации (АНФ) [Милюков А.Ю, 2013; Шлыков И.Л., 2010; Стельмах К.К., 1998; Дулаев А.К., 1999]. В последнее время при повреждениях таза стали использовать внутренний чрескожный (транскутанный) остеосинтез канюлированными винтами [Мошефф Р., 2009; Рунков А.В., 2013; Милюков А.Ю., 2013; Ruedi T.P. et al., 2007; Файн А.М., 2011; Smith W.R. et al., 2007].

До настоящего времени не полностью решены вопросы предоперационного планирования, выбора тактики и методов МЮ при травмах тазового кольца, особенностей его проведения, последующей реабилитации пострадавших. Отсутствуют алгоритмы действий специалистов основанные на методах МЮ у пациентов с ПТ, что ведет к увеличению числа неудовлетворительных исходов [Соколов В.А., 2006; Bircher M., 2004; Guthrie H.C., 2010]. Недостаточно освещены вопросы, касающиеся осложнений травм таза, особенно со стороны других органов и систем. Все это диктует необходимость изучения данной проблемы.

**Цель исследования:** улучшить результаты хирургического лечения пациентов с повреждениями тазового кольца при политравме на основе использования минимально-инвазивного остеосинтеза.

**Задачи исследования:**

- 1) Провести сравнительный анализ использования аппаратов наружной фиксации и канюлированных винтов, в том числе и в комбинации с другими методами при остеосинтезе повреждений тазового кольца у пациентов с политравмой;
- 2) Определить показания, оптимальную тактику, особенности послеоперационного ведения пациентов с политравмой и повреждениями тазового кольца при использовании малоинвазивных методов лечения — аппаратов наружной фиксации и канюлированных винтов
- 3) Провести сравнительный анализ результатов применения малоинвазивных методов хирургического лечения при повреждениях тазового кольца у пациентов с политравмой;

- 4) Разработать алгоритмы использования методов минимально-инвазивного остеосинтеза при лечении пострадавших с повреждениями тазового кольца при политравме.

**Научная новизна** заключается в том, что впервые:

- Проведена сравнительная оценка различных методов МЮ с определением наиболее эффективных в зависимости от типа и характера повреждения тазового кольца и тяжести ПТ;
- Выявлена важность определения у пациентов характера поврежденных структур таза (кости, связочный аппарат) при выборе метода остеосинтеза, ведении послеоперационного периода, в формировании ближайших и отдаленных результатов лечения.
- Предложены и обоснованы методы МЮ при остеосинтезе тазового кольца в зависимости от типа и характера повреждения, а также алгоритмы оптимальной лечебной тактики у пациентов с ПТ, в зависимости от ее тяжести и характера других повреждений;
- Дана комплексная оценка использования современных МЮ повреждений тазового кольца у пациентов с ПТ, определены показания к их использованию при остеосинтезе.

**Практическая значимость работы:**

1. Широкое внедрение в клиническую практику МЮ при повреждениях тазового кольца в условиях ПТ позволило сократить сроки, уменьшить число осложнений и улучшить функциональные результаты лечения пострадавших;
2. Разработан дифференцированный подход к выбору тактики хирургического лечения и рационального предоперационного планирования, позволяющий повысить эффективность лечения и улучшить качество жизни пациентов с повреждениями тазового кольца при ПТ;
3. Выработаны алгоритмы лечения повреждений тазового кольца при ПТ с использованием МЮ на реанимационном и профильном клиническом этапах.

**Положения выносимые на защиту:**

1. основным методом остеосинтеза фрагментов тазового кольца у пациентов с политравмой является внутренний минимально-инвазивный остеосинтез с использованием канюлированных винтов, позволяющий выполнить остеосинтез тазового кольца, обеспечить возможность опоры и движения, условия сращения и оптимальное качество жизни.
2. чрескостный остеосинтез аппаратами наружной фиксации фрагментов тазового кольца может быть использован как временная мера на реанимационном этапе при гемодинамической нестабильности или как один из компонентов комбинированного остеосинтеза при остеосинтезе переднего комплекса тазового кольца у пациентов с политравмой.
3. при прочих равных условиях, результаты лечения повреждений тазового кольца у пациентов с политравмой, определяются наличием одно- или двухстороннего повреждения заднего комплекса, степенью его нестабильности, величиной смещения, а также особенностями поврежденных структур (кости или связочный аппарат).

**Личный вклад автора.** Автором самостоятельно проведен аналитический обзор литературных источников по теме, определены цель и задачи исследования, изучены ближайшие и отдаленные результаты лечения сравниваемых групп пациентов, выполнена статистическая обработка результатов исследования, на основе которых разработаны лечебные алгоритмы и практические рекомендации. Автор лично выполнил более сотни оперативных вмешательств.

**Степень достоверности и апробация работы.** Используемые в работе методы исследования современны, адекватны поставленным целям и задачам. Объем проведенных исследований достаточен для выводов. Сформулированные научные положения, выводы, рекомендации вытекают из результатов проведенной работы и подтверждены статистическим анализом и обработкой полученных данных.

Материалы диссертационного исследования доложены на XVII Всероссийской научно-практической конференции «Многопрофильная больница:

проблемы и решения» (Ленинск-Кузнецкий, 2013), Научно-практической конференции молодых учёных и студентов АГМУ (Барнаул, 2014), XVIII Всероссийской научно-практической конференции «Многопрофильная больница: проблемы и решения» (Ленинск-Кузнецкий, 2014), XIX Всероссийской научно-практической конференции «Многопрофильная больница: проблемы и решения» (Ленинск-Кузнецкий, 2015), III Съезде травматологов-ортопедов Сибирского федерального округа (Горно-Алтайск, 2014), IX Всероссийской научно-практической конференции молодых ученых с международным участием «Цивьяновские чтения» (Новосибирск, 2016), Научно-практической конференции молодых учёных и студентов АГМУ (Барнаул, 2016), IV Съезде травматологов-ортопедов Сибирского федерального округа «Научные достижения и современные технологии в Российской травматологии и ортопедии» (Омск, 2017), Всероссийской научно-практической конференции «Экстренная и неотложная медицинская помощь - XXI век» (Барнаул, 2017), Научно-практической конференции молодых учёных и студентов АГМУ (Барнаул, 2017), Научно-практическая конференция молодых учёных и студентов АГМУ (Барнаул, 2018).

**Объем и структура диссертации.** Рукопись диссертации состоит из введения, шести глав, заключения, выводов, практических рекомендаций, списка литературы и приложений. Диссертация изложена на 223 страницах текста, набранного на компьютере, иллюстрирована 40 рисунками и 42 таблицами. Список литературы включает 338 источников, из них отечественных — 205, зарубежных — 133.

## СОДЕРЖАНИЕ РАБОТЫ

Во **введении** отражена актуальность и значимость темы исследования, сформулированы цели и задачи, представлена научная и практическая новизна и положения, выносимые на защиту.

**Первая глава** посвящена рассмотрению современного состояния темы исследования. Отмечена возросшая актуальность лечения тяжелых повреждений таза у пострадавших с ПТ. Дано описание методик МЮ при лечении повреждений

тазового кольца. Заостряется внимание на обсуждении использования МЮ при различных повреждениях таза на этапах оказания помощи пострадавшим. Показана необходимость разработки алгоритмов применения МЮ в зависимости от типа повреждения таза и этапа оказания помощи.

Во **второй главе** дается общая характеристика материала исследования. Проведен анализ лечения 462 пациентов с ПТ и повреждением тазового кольца типа В и С по классификации АО, оперированных в КГБУЗ «ККБСМП» г. Барнаула с 2000 по 2016 гг. Большую часть пострадавших составили мужчины – 254 (55%), женщин – 208 (45%). Для характеристики тяжести ПТ у пациентов использовалась шкала ISS. Травма тяжестью от 17 до 25 баллов (тяжелая без угрозы для жизни) отмечалась у 226 (48,9%), от 26 до 40 (тяжелая с угрозой для жизни) – у 147 (31,8%), свыше 41 (критическая) – у 89 (19,3%). У 304 (65,8%) пациентов были частично стабильные повреждения с неполными разрывами заднего полукольца (тип В), 158 (34,2%) – нестабильные повреждения с полными разрывами заднего полукольца (тип С). Пациентов со стабильными повреждениями (тип А), как не требовавших фиксации тазового кольца, в исследование не включали.

Пациенты были разделены на две группы. В 1-ю – включены пациенты (n=165), основным и окончательным методом лечения которых являлся внешний остеосинтез как заднего, так и переднего полуколец таза АНФ. Во 2-ю – пациенты (n=297), у которых основным и окончательным методом лечения травмы заднего полукольца таза был остеосинтез с применением канюлированных винтов, при лечении повреждений переднего полукольца у них использовали как консервативные методы, так и различные виды остеосинтеза. Описана техника МЮ травм тазового кольца.

В работе использовали клинические, параклинические, клинико-экспертные, анкетные, статистические методы исследования.

В **третьей главе** дана характеристика пациентов 1-ой группы, основным и окончательным методом реконструкции тазового кольца у которых являлся



внешний остеосинтез АНФ (n=165). В первые трое суток после травмы остеосинтез АНФ выполнен у 41 пациента, от трех суток до трех недель – у 110, свыше 3-х недель — у 14. Сроки выполнения операций колебались от нескольких часов после травмы до 60 дней. Медиана (Me) – 5 суток, интерквартильный размах – от 3 до 10 суток.

У 165 пациентов 1-й группы отмечено 219 повреждений структур, образующих заднее полукольцо таза. Согласно классификации АО у 109 (66,1%) пациентов отмечались частично стабильные повреждения тазового кольца (тип В – горизонтальная и ротационная нестабильность) вследствие травм от AP– или от L–компрессии. У 56 (33,9%) – были нестабильные повреждения (тип С – вертикальная нестабильность) в результате травм от сдвига или комбинированных воздействий. У 111 (67,3%) пациентов были унилатеральные (односторонние) повреждения заднего комплекса, у 54 (32,7%) – билатеральные. Из 219 повреждений структур заднего полукольца переломы костей (крестец и подвздошная кость) отмечены в 129 случаях, разрывы связочного аппарата крестцово-подвздошных сочленений (КПС) – в 90. Соотношение повреждений структур заднего комплекса таза в виде повреждений связочного аппарата КПС к переломам костных структур у пациентов 1-й группы составило 0,69. Остеосинтез при помощи АНФ закрытых повреждений таза выполнен у 144 (87,3%) пациентов, открытых – у 21 (12,7%). У 11 пациентов с открытыми переломами остеосинтез АНФ проведен на реанимационном этапе, у 10 – на профильном клиническом.

Всего соматические осложнения отмечены у 78 (46,7%) пациентов 1-й группы. Большинство соматических осложнений развивались у пациентов с тяжелой ПТ свыше 25 баллов по шкале ISS, у пострадавших отмечались тяжелые ЧМТ и торакальные травмы. В большинстве случаев у пациентов с соматическими осложнениями (53 - 69,4%) отмечалось нестабильное повреждение тазового кольца (тип С) с преимущественным повреждением связочного компонента. Локальные осложнения повреждений тазового кольца отмечены у 72 (43,6%) пациентов 1-й группы. Локальные осложнения чаще всего

развивались у пациентов с тяжестью травмы от 25 баллов и выше по шкале ISS. У большинства из них отмечались нестабильные и билатеральные повреждения заднего полукольца таза с преимущественным повреждением связочного аппарата. В большинстве случаев – у 31 пациента отмечались нестабильное повреждение тазового кольца (тип C), с полной нестабильностью заднего комплекса, вызванной преимущественными повреждениями связочного аппарата – в 33 случаях. Вторичные смещения развились у 5 пациентов.

Ме при первичной госпитализации у пациентов 1-й группы составила 37 суток, интерквартильный размах от 24 до 54 суток.

Отдаленные результаты лечения оценивались в сроки от 3 до 12 лет после выписки из стационара. При помощи почтовых открыток пациенты проходившие лечение были приглашены на контрольный осмотр в сроки от 3-х лет после травмы. Было осмотрено 84 человека (50,9% от первичного контингента пациентов 1-й группы). Мужчин — 49 (58,3%), женщин – 35 (41,7%).

Оценка отдаленных результатов по шкале Мейджида приведена в таблице 1.

Таблица 1 - Результаты лечения пациентов 1-й группы по шкале Мейджида

Показатель	Абсолютное число	%
Отличный	20	23,8
Хороший	29	34,5
Удовлетворительный	28	33,3
Неудовлетворительный	7	8,4
Всего	84	100,0

Ни у одного из пациентов с хорошим результатом лечения не отмечалось смещений в заднем полукольце таза. Среди пациентов с удовлетворительным результатом остаточное смещение, вертикальное в пределах 1,0 см и ротационное около 10 - 15 градусов, наблюдалось у 19 человек. У 41 (48,8%) обследованного пациента из 84 выявлены расстройства мочеиспускания.

В **четвертой главе** дана характеристика пациентов 2-ой группы, основным и окончательным методом лечения которых являлся внутренний МЮ заднего комплекса тазового кольца транскутанными канюлированными илеосакральными

винтами. При поступлении, на реанимационном этапе, временная фиксация наружными фиксирующими устройствами – тазовыми щипцами и АНФ выполнена у 71 пациента. Показанием к экстренной стабилизации служили открытые, механически и гемодинамически нестабильные повреждения тазового кольца. Сроки выполнения операций колебались от двух суток после травмы до 78 дней. Ме – 10 суток, интерквартильный размах – от 6 до 15 суток. Основная масса операций с использованием винтов с каналом была выполнена на профильном клиническом этапе после стабилизации состояния пострадавших.

У 196 (66%) пациентов отмечались частично стабильные повреждения тазового кольца (тип В) вследствие травм от AP– или от L–компрессии. У 101 (34%) – были нестабильные повреждения (тип С) в результате травм от сдвига или комбинированных воздействий. У 172 (57,9%) – отмечались унилатеральные повреждения заднего комплекса, у 125 (42,1%) – билатеральные. Всего у 297 пациентов 2-й группы отмечено 422 повреждения структур, образующих заднее полукольцо таза. Из них переломы костей (крестец и подвздошная кость) отмечались в 198 случаях, разрывы связочного аппарата КПС – в 224. Среди повреждений заднего комплекса чаще встречались разрывы связочного аппарата, чем переломы костей (0,47).

Остеосинтез заднего комплекса тазового кольца винтами с каналом комбинировали с фиксацией переднего комплекса АНФ у 43 пациентов. Из них, открытые переломы встречались у 10 (23,3%) пациентов. Остеосинтез заднего комплекса тазового кольца винтами с каналом с фиксацией повреждений переднего комплекса пластинами и винтами комбинировали у 58 пациентов. Остеосинтез пластинами и винтами выполнен у 55 пациентов, только винтами – у 3. Открытые переломы встречались у 6 (10,3%). Изолированно, без фиксации повреждений переднего полукольца таза, остеосинтез заднего комплекса винтами с каналом выполнен 196 пациентам. Открытые переломы встречались у 15 (7,7%) пациентов.

Всего отмечено 155 соматических осложнений у 105 (35,4%) пациентов 2-й группы, большинство соматических осложнений развивались у пациентов с тяжелой ПТ свыше 25 баллов по шкале ISS, у пострадавших отмечались тяжелые ЧМТ, торакальные и абдоминальные травмы. В большинстве случаев 57 (54,3%), у пациентов с соматическими осложнениями отмечались нестабильное повреждение тазового кольца (тип С), с преимущественным повреждением связочного компонента у 61 (58,1%). У 41 (13,8%) пациента 2-й группы отмечено 63 локальных осложнения повреждений тазового кольца, чаще всего они развивались у пациентов с тяжестью травмы от 25 баллов и выше по шкале ISS. У большинства из них отмечались нестабильные и билатеральные повреждения заднего полукольца. Вторичное смещение развилось у 2 пациентов.

Ме при первичной госпитализации у пациентов 2-й группы составила 33 суток, интерквартильный размах от 23 до 43 суток.

Отдаленные результаты лечения оценивались в те же сроки и по тем же параметрам, что и у пациентов 1-й группы. Было осмотрено 152 человека, что составило 51,2% от первичного контингента пациентов 2-й группы. Мужчин — 83 (54,6%), женщин – 69 (45,4%).

Оценка отдаленных результатов по шкале Мейджида приведена в таблице 2.

Таблица 2 - Результаты лечения пациентов 2-й группы по шкале Мейджида

Показатель	Абсолютное число	%
Отличный	63	41,5
Хороший	44	28,9
Удовлетворительный	39	25,7
Неудовлетворительный	6	3,9
Всего	152	100,0

Ни у одного из пациентов с отличными и хорошими результатами лечения не отмечалось смещений в заднем полукольце таза. Среди пациентов с удовлетворительными и неудовлетворительными результатами, остаточное вертикальное смещение, в пределах 1,0 см, с ротацией кнаружи около 10 - 15 градусов, наблюдалось у 9 человек. У 29 (19,1%) пациентов выявлены нарушения мочеиспускания

В пятой главе проведена сравнительная характеристика методов МЮ при лечении повреждения таза. По основным параметрам статистически значимых различий между группами не отмечалось. У пациентов обеих групп сравнивали число развившихся осложнений, длительность и число госпитализаций, общую продолжительность лечения, ближайшие и отдаленные результаты, качество жизни, связанное со здоровьем.

Летальность в 1-ой группе составила 1,8%, во 2-ой — 1%. Статистически значимых различий в летальности среди пациентов 1-й и 2-й групп не отмечалось ( $p > 0,05$ ). Соматические осложнения чаще отмечались у пациентов 1-ой группы — 78 (46,7%) и реже у 2-ой — 105 (35,4%), различия статистически значимы ( $p < 0,05$ ). Локальные осложнения развились у 72 (43,6%) пациентов 1-ой группы и у 41 (13,8%) — 2-ой, различия статистически значимы ( $p < 0,05$ ). В 1-ой группе в 11 случаях отмечена нестабильность чрескостных элементов АНФ в костях тазового кольца. Она отмечалась при билатеральных повреждениях тазового кольца типа С и травмой связочного аппарата. Как правило, вырезывание стрежней происходило на стороне разрыва КПС. Миграция и переломы конструкций выявлены у 11 пациентов 2-ой группы, преимущественно это пациенты с нестабильным билатеральным повреждением таза типа С и разрывами лонного сочленения.

Средние показатели длительности пребывания в стационаре пациентов 1-й группы составили 37 (24-54) суток, 2-й, меньше — 33 (23-43). Различия статистически значимы ( $p < 0,002$ ).

Общая продолжительность лечения у пациентов 1-й группы составила 264 дня, 2-й — 217 дней, различия статистически значимы ( $p < 0,05$ ). Большая общая продолжительность лечения в 1-й группе по сравнению со 2-й напрямую связано со следующими факторами: требованием пациентов находится в АНФ до полной консолидации перелома (иммобилизационный период); необходимостью после снятия АНФ, в постиммобилизационном периоде, проводить усиленные занятия ЛФК для устранения тугоподвижности суставов и выхода на полную нагрузку, что занимает продолжительное время. У пациентов 2-й группы иммобилизационный

период был намного короче в связи с тем, что внутренние конструкции брали на себя часть нагрузки, выступая в качестве временного внутреннего протеза поврежденных структур, а постиммобилизационный период проходил одновременно с иммобилизационным.

В таблице 3 приведены данные по клиническим исходам и качеству жизни пациентов обеих групп после травмы, выявленные при осмотре и анкетировании.

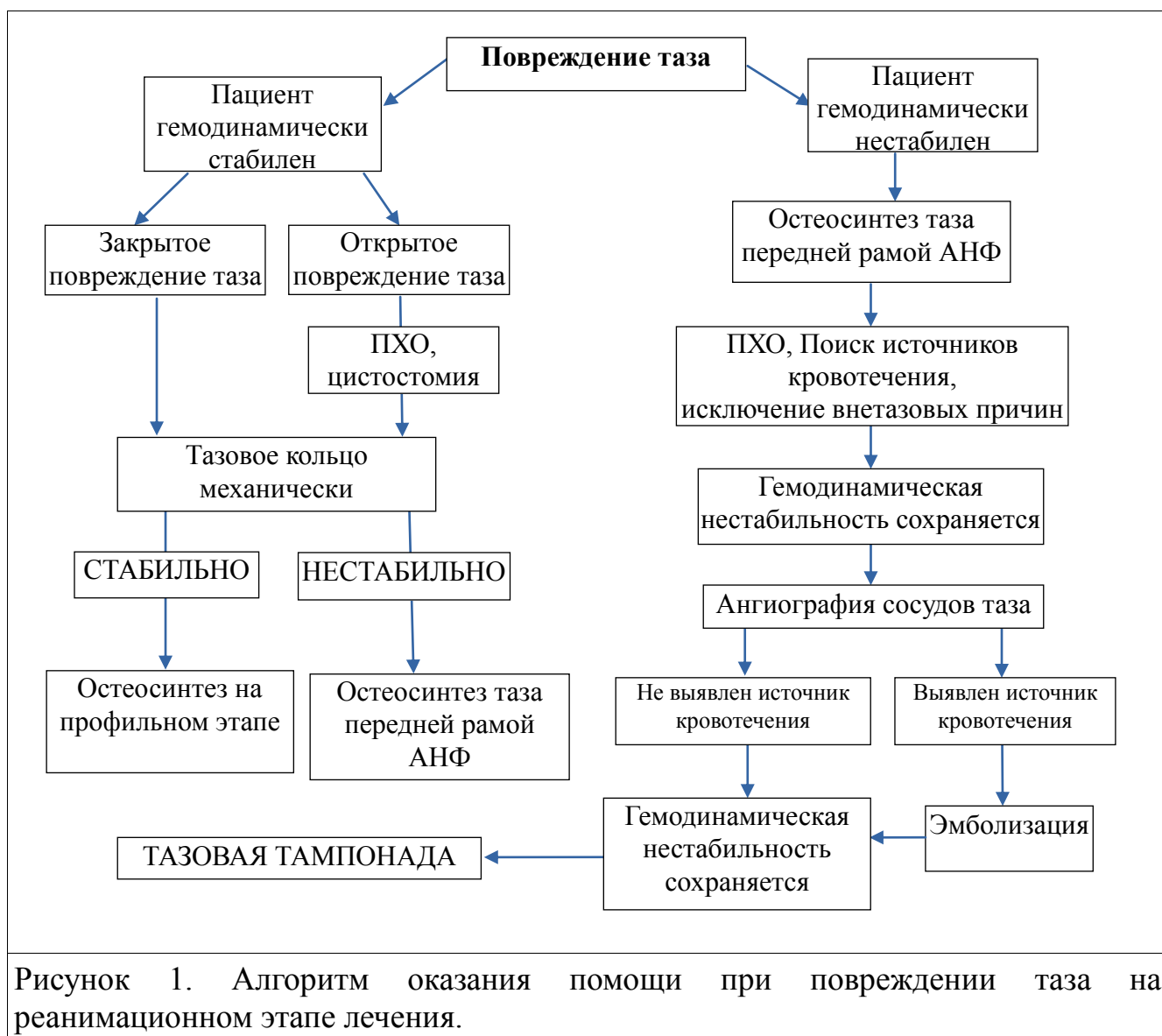
Таблица 3 - Отдаленные результаты лечения пациентов в группах

Показатель		1-я гр. (n=84)	2-я гр. (n=152)	P
Оценка результатов по шкале Маттиса-Любошица-Шварцберга	Хороший	53(63,1%)	108(71%)	>0,05
	Удовлетворительны	25(29,8%)	39(25,7%)	>0,05
	неудовлетворительный	6(7,1%)	5(3,3%)	>0,05
Оценка результатов лечения пациентов по шкале Мейджида	Отличный	20(23,8%)	63(41,5%)	<0,002
	Хороший	29(34,5%)	44(28,9%)	>0,05
	удовлетворительный	28(33,3%)	39(25,7%)	>0,05
	неудовлетворительный	7(8,4%)	6(3,9%)	>0,05
Качество жизни по опроснику MOS SF-36 (баллы)		73±3	83±4	<0,001

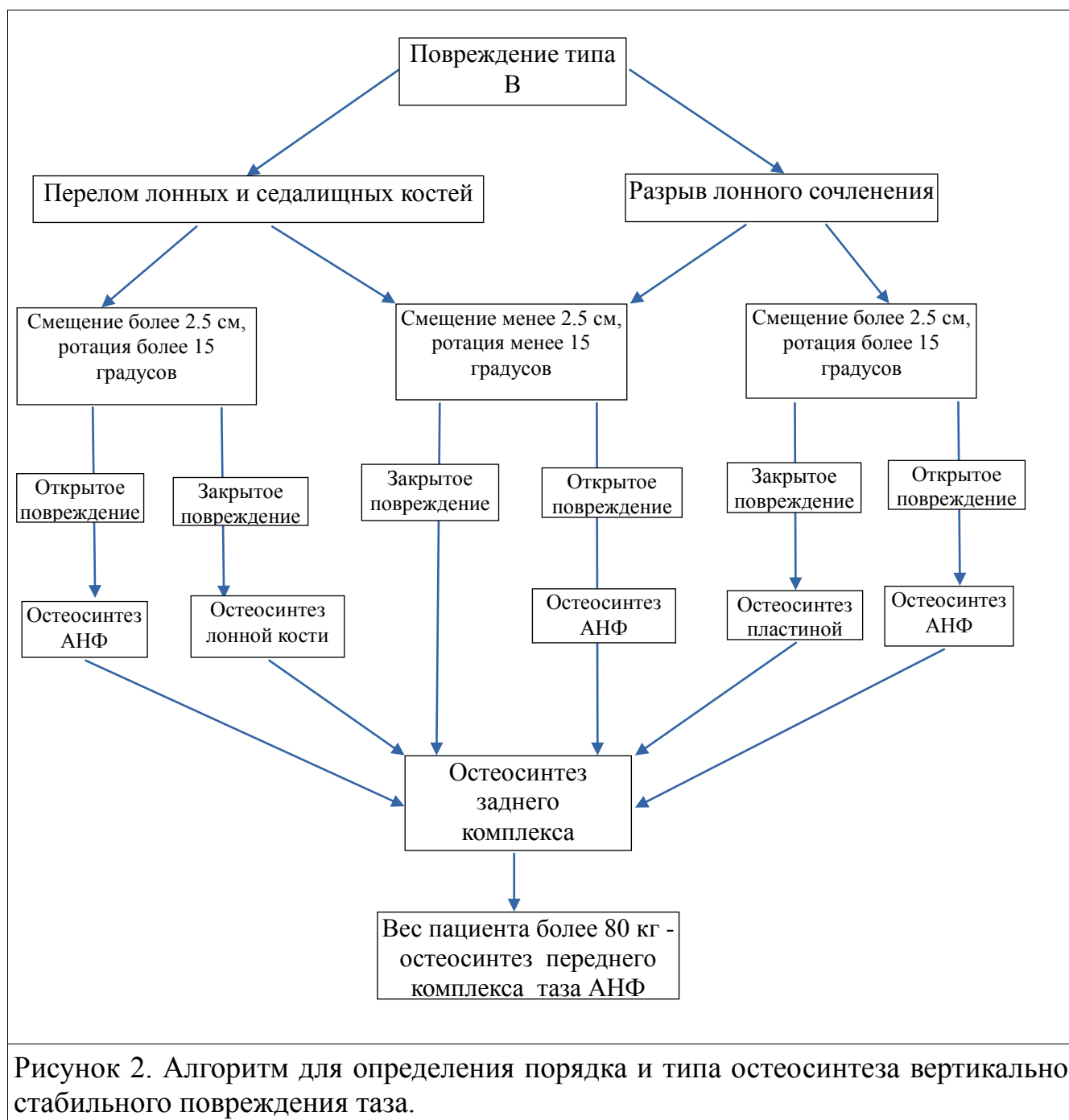
Как следует из таблицы 3, при оценке результатов лечения по шкале Маттиса-Любошица-Шварцберга статистически значимых различий в отдаленных результатах лечения между группами не было (>0,05). При оценке по шкале Мейджида у пациентов 2-й группы было статистически значимо больше отличных результатов по сравнению с 1-й группой (<0,002). Это связано с тем, что шкала Маттиса-Любошица-Шварцберга не разделяет в отличие от шкалы Мейджида хорошие и отличные результаты, последних во 2-й группе было больше. При оценке качества жизни по опроснику MOS SF-36 наибольшее число баллов отмечалось у пациентов 2-ой группы, различия статистически значимы (<0,001). Неудовлетворительные результаты в обеих группах развивались у пострадавших с билатеральными повреждениями таза типа С с остаточным смещением в заднем комплексе (пояснично-крестцовая диссоциация).

В главе шесть на основании данных исследования методов МЮ повреждений таза у больных с ПТ предложены алгоритмы оптимальной лечебной тактики в зависимости от типа повреждения и этапа оказания помощи.

На рисунке 1 приведен алгоритм оказания помощи при повреждении таза на реанимационном этапе лечения.

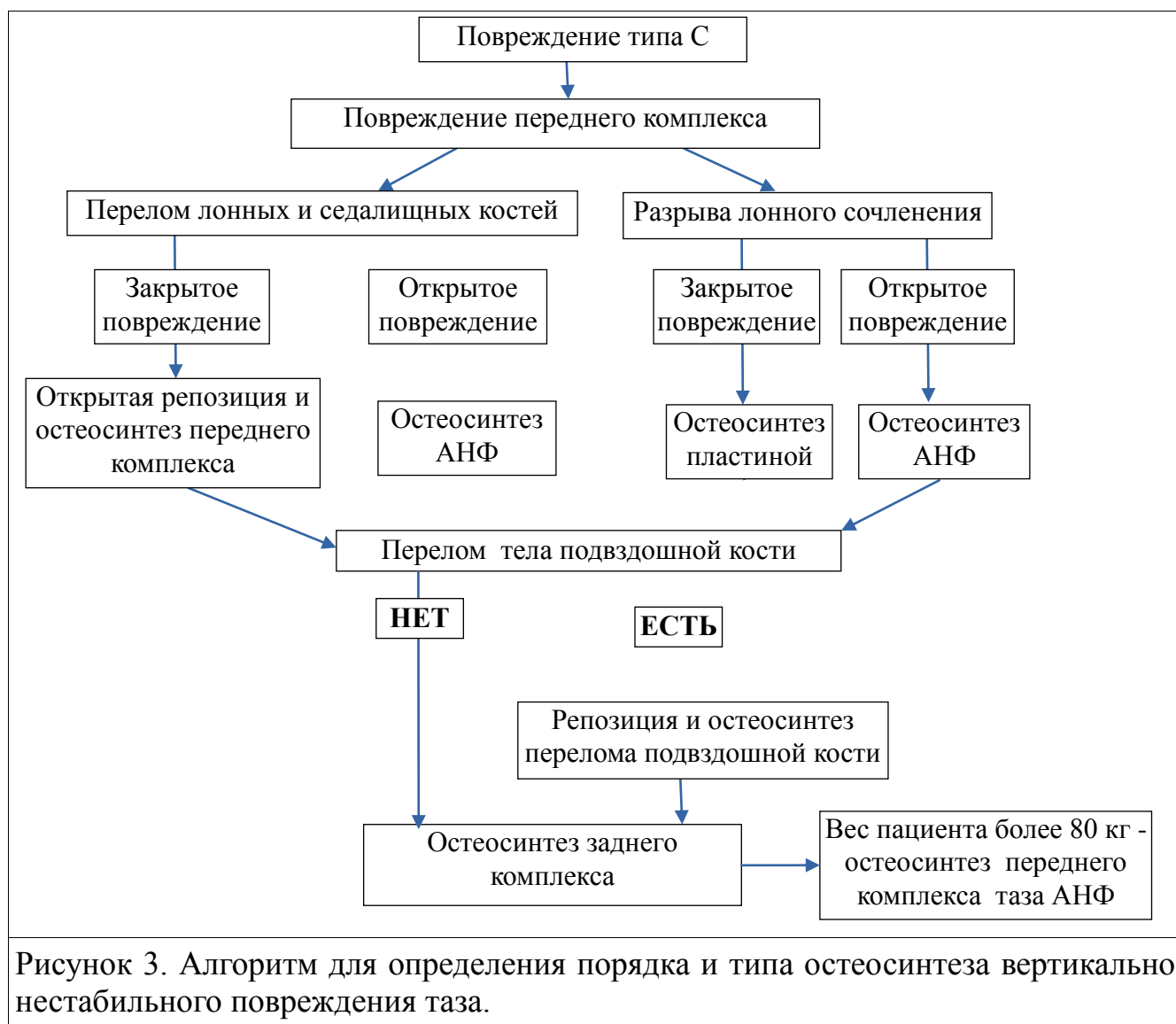


На рисунке 2 приведен алгоритм для определения порядка и типа остеосинтеза вертикально стабильного повреждения таза.





На рисунке 3 приведен алгоритм для определения порядка и типа остеосинтеза вертикально нестабильного повреждения таза.



В заключении проведено обобщение и обсуждение результатов проведенного исследования.

## ВЫВОДЫ

1) Предпочтительным методом минимально-инвазивного остеосинтеза при остеосинтезе тазового кольца у пациентов с политравмой на профильном клиническом этапе является остеосинтез транскутанными илеосакральными винтами с каналом, чем остеосинтез аппаратами наружной фиксации, на это указывает меньшее на 11,8% число общих, на 29,8% локальных осложнений,

меньшая выраженность расстройств мочеиспускания (на 2.8 балла), лучший регресс неврологичеких осложнений;

2) показанием к использованию минимально-инвазивного остеосинтеза заднего комплекса тазового кольца илеосакральными винтами с каналом являются повреждения таза типа В и С за исключением пояснично-крестцовой диссоциации. Окончательный остеосинтез таза следует проводить на профильном клиническом в сроки 6-15 суток. Перед выполнением остеосинтеза с использованием транскутаных илеосакральных винтов с каналом, следует определить «ключевое повреждение», фиксируемое первым при остеосинтезе;

3) чрескостный остеосинтез аппаратами наружной фиксации фрагментов тазового кольца у пациентов с политравмой показан как временная мера на реанимационном этапе при гемодинамической нестабильности, открытых повреждениях для профилактики гнойно-септических осложнений, как компонент комбинированного остеосинтеза повреждений таза на профильном клиническом этапе при избыточной массе тела;

4) локализация (унилатеральное или билатеральное) и тяжесть (горизонтально или вертикально нестабильное) повреждений заднего комплекса тазового кольца оказывает влияние на стабильность тазового кольца после остеосинтеза и последующее лечение: при переломах костей целостность тазового кольца восстанавливается быстрее и надежнее, чем при повреждениях связочного аппарата;

5) применение алгоритмов использования минимально-инвазивного остеосинтеза при лечении пострадавших с повреждениями тазового кольца при политравме позволило достичь снижения сроков госпитализации в среднем на 4 суток, общей продолжительности лечения в среднем на 47 суток, улучшить результаты лечения пострадавших (на 17,7% большее число отличных результатов по шкале Мейджида), более высокое качество жизни пациентов в период лечения — разница в 10 баллов по MOSSF-36; использование транскутаных

илеосакральных винтов с каналом при остеосинтезе заднего комплекса таза показано как наиболее эффективный метод.

### **ПРАКТИЧЕСКИЕ РЕКОМЕНДАЦИИ**

1. С целью повышения качества амбулаторного лечения пострадавших с ПТ на базе травматологических центров I уровня предлагается внедрение модели постстационарного наблюдения пациентов, основанной на развертывании специализированных кабинетов долечивания, имеющих все необходимые силы и средства и оперативно решающих вопросы лечения больных на амбулаторном этапе. Все пациенты с политравмой, выписанные из стационара должны проходить лечение под наблюдением специалистов центра.
2. Пострадавшие с ПТ, выписанные из специализированного центра, должны наблюдаться в специально развернутом в структуре центра кабинете долечивания, имеющего травматологический профиль и весь необходимый штат специалистов, набор сил и средств для оказания амбулаторной помощи в полном объеме, при оперативном взаимодействии со всеми необходимыми службами стационара.
3. Врачом, осуществляющим амбулаторное наблюдение пациентов с ПТ должен быть травматолог-ортопед, привлекающий при необходимости в процессе лечения других специалистов, так как пациенты с повреждениями опорно-двигательного аппарата - основной контингент, требующий пристального внимания, с целью снижения неудовлетворительных исходов.
4. Планируя схемы медицинской реабилитации, включающие нагрузочные режимы, обучение ходьбе, упражнения с суставами необходимо основываться на фазах репаративного процесса исходя из показателей магистрального артериального и венозного кровотока поврежденных конечностей, а не на средних сроках консолидации переломов или других субъективных оценках.

### **СПИСОК РАБОТ ОПУБЛИКОВАННЫХ ПО ТЕМЕ ДИССЕРТАЦИИ**

1. Летальность, особенности оказания помощи на этапах лечения политравмы / А.В. Бондаренко, О.А. Герасимова, В.В., В.В. Тимофеев, И.В. Круглыхин // Материалы XVII Всероссийской научно-практической конференции

«Многопрофильная больница: проблемы и решения» г. Ленинск-Кузнецкий, 2013. с. 77-78.

2. Особенности этапного лечения политравмы / А.В. Бондаренко, О.А. Герасимова, В.В., В.В. Тимофеев, И.В. Круглыхин // Материалы XVII Всероссийской научно-практической конференции «Многопрофильная больница: проблемы и решения» г. Ленинск-Кузнецкий, 2013. с. 78-79.

3. Круглыхин И.В., Бондаренко А.В. Повреждения таза при политравме / Материалы XVII Всероссийской научно-практической конференции «Многопрофильная больница: проблемы и решения» г. Ленинск-Кузнецкий, 2010. с. 96-97.

4. Особенности лечения повреждений таза при политравме / И.В. Круглыхин, А.В. Бондаренко, А.Н. Войтенко, О.А. Жмурков // Материалы XVIII Всероссийской научно-практической конференции «Многопрофильная больница: проблемы и решения» г. Ленинск-Кузнецкий, 2014. с. 68-69.

5. Нестабильные переломы таза и гиперактивный мочевого пузыря, как их осложнение / А.Н. Войтенко, А.В. Бондаренко, А.И. Неймарк, И.В. Круглыхин // Материалы X Юбилейного Всероссийского съезда травматологов ортопедов. Москва, 2014. с 91-92.

6. **Состав, структура повреждений, летальность и особенности оказания помощи у пострадавших на этапах лечения политравмы / А.В. Бондаренко, О.А. Герасимова, В.В. Лукьянов, В.В. Тимофеев, И.В. Круглыхин И.В // Политравма. 2014. №1. С. 15-22.**

7. **Профилактика синдрома гиперактивного мочевого пузыря при нестабильных повреждениях таза / А.Н. Войтенко, А.В. Бондаренко, А.И. Неймарк, И.В. Круглыхин // Политравма. 2014. №1. С. 38-43.**

8. **Особенности лечения повреждений таза при политравме / А.В. Бондаренко, И.В. Круглыхин, И.А. Плотников, А.Н. Войтенко, О.А. Жмурков // Политравма. 2014. №3. С. 46-57.**

9. **Диагностика и лечение синдрома гиперактивного мочевого пузыря при повреждениях таза / А.И. Неймарк, А.Н. Войтенко, А.В. Бондаренко, Н.И. Музалевская, И.В. Круглыхин // Урология. 2015. №5. С. 38-42.**

10. Круглыхин И.В., Бондаренко А.В., Войтенко А.Н. Малоинвазивный остеосинтез в лечении пациентов с повреждениями таза // Сборник материалов IX Всероссийской научно-практической конференции молодых ученых с международным участием «Цивьяновские чтения», посвященной 70-летию юбилею Новосибирского научно-исследовательского института травматологии и ортопедии им. Я.Л. Цивьяна. Новосибирск, 2016. С. 686-692.

11. **Бондаренко А.В., Круглыхин И.В., Войтенко А.Н. Использование канюлированных винтов в хирургии повреждений таза. // Вестник травматологии и ортопедии имени Н.Н. Приорова. 2016. №2. С. 25-34.**

12. Круглыхин И.В., Бондаренко А.В., Войтенко А.Н. Применение малоинвазивного остеосинтеза в лечении повреждений таза при политравме // Материалы объединенной Всероссийской научно-образовательной конференции, посвященной памяти профессора А.Н. Горячева и VII научно-образовательной конференции травматологов и ортопедов ФМБА России, посвященной 95-летию западносибирского медицинского центра ФМБА России, IV съезда травматологов-ортопедов сибирского федерального округа «Научные достижения и современные технологии в российской травматологии и ортопедии» г. Омск, 2017. С. 99-100.

13. Круглыхин И.В., Бондаренко А.В. Малоинвазивный остеосинтез повреждений заднего полукольца таза / Материалы XXI Всероссийской научно-практической конференции «Многопрофильная больница: проблемы и решения» г. Ленинск-Кузнецкий, 2018. С. 52-55.

14. **Внешняя фиксация как основной и окончательный метод лечения повреждений тазового кольца при политравме / А.В. Бондаренко, И.В. Круглыхин, И.А. Плотников, М.Н. Талашкевич, А.Н. Войтенко, Г.А. Туева Г.А. // Политравма. 2018. №2. С. 41-50.**

15. **Малоинвазивный остеосинтез повреждений заднего полукольца таза при политравме / А.В. Бондаренко, И.В. Круглыхин, И.А. Плотников, М.Н. Талашкевич // Политравма. 2018. №4. С. 37-45.**

### **СПИСОК СОКРАЩЕНИЙ**

АНФ - аппарат наружной фиксации

КПС - крестцово-подвздошное сочленение

ПТ - политравма

Me - mediāna (медиана)

МИО - minimally invasive osteosynthesis (минимально-инвазивный остеосинтез)

Подписано в печать \_\_. \_\_. 2019 г.

Формат 60x90/16. Объем \_\_\_ п.л., \_\_\_ авт.л.

Бумага офсетная. Гарнитура Times New Roman

Заказ \_\_\_\_\_. Тираж \_\_\_ экз.

Отпечатано в полном соответствии с авторским оригиналом  
в типографии ФГБУ «ННИИТО им. Я.Л. Цивьяна» Минздрава России

Новосибирск, ул. Фрунзе, 17, телефон: 201-40-97

E-mail: niito@niito.ru