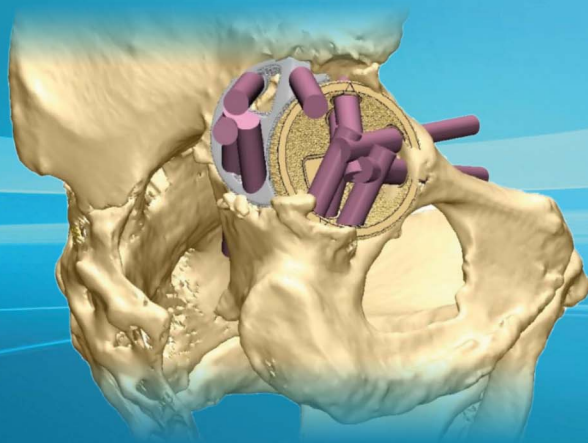


В.А. Базлов, М.В. Ефименко, А.А. Корыткин,
Т.З. Мамуладзе, В.В.Павлов, А.А. Пронских

АДДИТИВНЫЕ ТЕХНОЛОГИИ ПРИ ПЕРВИЧНОМ И РЕВИЗИОННОМ ЭНДОПРОТЕЗИРОВАНИИ ТАЗОБЕДРЕННОГО СУСТАВА

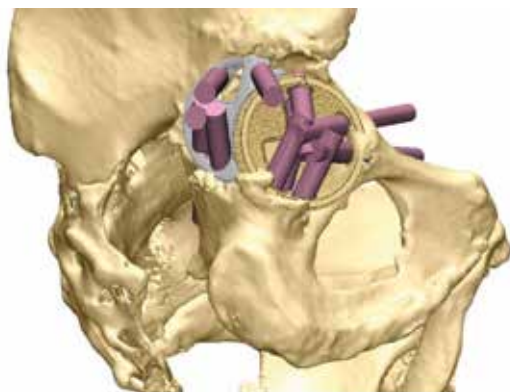

Учебное пособие

Федеральное государственное бюджетное учреждение
«Новосибирский научно-исследовательский институт травматологии и ортопедии
им. Я.Л. Цивьяна» Министерства здравоохранения Российской Федерации

АДДИТИВНЫЕ ТЕХНОЛОГИИ ПРИ ПЕРВИЧНОМ И РЕВИЗИОННОМ ЭНДОПРОТЕЗИРОВАНИИ ТАЗОБЕДРЕННОГО СУСТАВА

Учебное пособие



Новосибирск
2022

УДК 616.728.2-089(075.9)

ББК 54.58я77

Б17

А28

*Издается по решению Ученого совета
ФГБУ «ННИИТО им. Я.Л. Цивьяна» Минздрава России
(протокол от 30.09.2022 г. № 13)*

Рецензент:

Бондаренко Анатолий Васильевич – заведующий травматологическим отделением № 2, КГБУЗ «Краевая клиническая больница скорой медицинской помощи», г. Барнаул, доктор медицинских наук, профессор

Авторы – сотрудники ФГБУ «ННИИТО им. Я.Л. Цивьяна» Минздрава России:

Базлов Вячеслав Александрович – младший научный сотрудник отделения эндопротезирования и эндоскопической хирургии суставов, врач-травматолог-ортопед, кандидат медицинских наук; sbazlov@yandex.ru

Ефименко Максим Владимирович – заведующий травматолого-ортопедическим отделением № 2 – врач-травматолог-ортопед; ortoped28@gmail.com

Корыткин Андрей Александрович – директор института, врач-травматолог-ортопед, кандидат медицинских наук; AKorytkin@niito.ru

Мамуладзе Тариэл Зурабович – младший научный сотрудник отделения эндопротезирования и эндоскопической хирургии суставов, врач-травматолог-ортопед; gromadina@inbox.ru

Павлов Виталий Викторович – начальник отделения эндопротезирования и эндоскопической хирургии суставов, доктор медицинских наук, врач-травматолог-ортопед, pavlovdoc@mail.ru

Пронских Александр Андреевич – старший научный сотрудник отделения эндопротезирования и эндоскопической хирургии суставов, врач-травматолог-ортопед, кандидат медицинских наук; proal_88@mail.ru

Аддитивные технологии при первичном и ревизионном эндопротезировании тазобедренного сустава: учебное пособие для врачей / В.А. Базлов, М.В. Ефименко, А.А. Корыткин, Т.З. Мамуладзе, В.В.Павлов, А.А. Пронских. – Новосибирск, ФГБУ «ННИИТО им. Я.Л. Цивьяна» Минздрава России, 2022. – 48 с.

Учебное пособие посвящено вопросам сложного первичного и ревизионного эндопротезирования тазобедренного сустава с применением аддитивных технологий. Приведены показания, противопоказания, возможные методы визуализации дефектов вертлужной впадины, предоперационное планирование, представлены процессы изготовления и имплантации индивидуальных конструкций области вертлужной впадины. Предназначено врачам-травматологам-ортопедам, ординаторам. Распространяется бесплатно.

УДК 616.728.2-089(075.9)

ББК 54.58я77

ISBN 978-5-6045748-6-7

© В.А. Базлов, М.В. Ефименко, А.А. Корыткин, Т.З. Мамуладзе,
В.В. Павлов, А.А. Пронских 2022
© ННИИТО, 2022

ОГЛАВЛЕНИЕ

ТЕРМИНЫ И ОПРЕДЕЛЕНИЯ	4
СПИСОК СОКРАЩЕНИЙ И УСЛОВНЫХ ОБОЗНАЧЕНИЙ	5
ВВЕДЕНИЕ	6
КЛАССИФИКАЦИИ И ВЫБОР ХИРУРГИЧЕСКОЙ ТАКТИКИ	7
ПОКАЗАНИЯ И ПРОТИВОПОКАЗАНИЯ К ЭНДОПРОТЕЗИРОВАНИЮ С ИСПОЛЬЗОВАНИЕМ ИНДИВИДУАЛЬНОГО ИМПЛАНТАТА	16
ПРЕДОПЕРАЦИОННАЯ ПОДГОТОВКА ПРИ ИСПОЛЬЗОВАНИИ ИНДИВИДУАЛЬНЫХ ИМПЛАНТАТОВ	18
Технология обработки МСКТ	19
Особенности моделирования индивидуальных имплантатов	24
Использование индивидуальных имплантатов при тотальном эндопротезировании у пациентов с посттравматическими дефектами и деформациями вертлужной впадины	25
Процесс согласования индивидуального имплантата тазобедренного сустава. Взаимодействие системы «хирург – инженер»	29
ОСОБЕННОСТИ ЭНДОПРОТЕЗИРОВАНИЯ ТАЗОБЕДРЕННОГО СУСТАВА С ИСПОЛЬЗОВАНИЕМ ИНДИВИДУАЛЬНЫХ ИМПЛАНТАТОВ	30
ПРАКТИЧЕСКИЕ РЕКОМЕНДАЦИИ	39
ЗАКЛЮЧЕНИЕ	40
ТЕСТОВЫЕ ВОПРОСЫ	41
СПИСОК ЛИТЕРАТУРЫ	44

ТЕРМИНЫ И ОПРЕДЕЛЕНИЯ

3D-моделирование – процесс создания трёхмерной модели объекта. Задача 3D-моделирования – разработать зрительный объёмный образ желаемого объекта.

Аддитивные технологии (англ. Additive Manufacturing) – технологии послойного наращивания и синтеза объектов. Широкое применение получили для так называемой фаббер-технологии (англ. fabber technology, также распространено наименование «3D-печать») – группы технологических методов производства изделий и прототипов, основанных на поэтапном формировании изделия путём добавления материала на основу (платформу или заготовку).

Антипротрузионная конструкция – техническое устройство, способное увеличить опорную функцию вертлужной области.

Ацетабулярный (вертлужный, газовый) компонент эндопротеза тазобедренного сустава – имплантат, который создаст новую ацетабулярную впадину; устанавливается в кость таза после того, как произведены необходимые опиловы и обработка костных поверхностей впадины.

Задняя колонна таза – анатомическое образование, в которое входит задняя часть седалищной кости, задний край вертлужной впадины с переходом на подвздошную кость.

Костный пул вертлужной впадины – костная ткань составляющая общий объём вертлужной впадины, достаточный для имплантации вертлужного компонента.

Импакция – вдавление.

Линия Келера – линия, проведенная через центры обеих вертлужных впадин.

Передняя колонна вертлужной впадины – анатомическое образование в которое входит восходящая (передняя) ветвь седалищной кости, седалищно-лонный переход, с переходом на подвздошную кость.

Радиоденсивность – рентгеновская плотность по количественной шкале Хаунсфилда.

Ретрактор Хомана – специфический инструмент, предназначенный для отведения мышц, подкожно-жировой клетчатки, кожи.

Селективное лазерное спекание (SLS) – метод аддитивного производства, который заключается в спекании мелкодисперсного порошкового (обычно, металлического) материала с помощью лазера. Процесс нацеливания лазера осуществляется автоматически по заранее созданной 3D-модели, которая может быть создана в графическом редакторе.

Файл DICOM – изображение медицинского характера, сохраненное в формате DICOM, этот формат – отраслевой стандарт для хранения и распространения медицинских снимков.

Фигура слезы – чисто рентгенологический феномен. Фигура слезы (Tranenfigur), или запятая Келера, описана Kohller в 1905 г. Она представляет собой проекционное контурное изображение в виде незамкнутой вверху петли передней части тела седалищной кости, накладывающееся на изображение тела лобковой.

Формат STL – формат файла, широко используемый для хранения трёхмерных моделей объектов для использования в аддитивных технологиях, информация об объекте хранится как список треугольных граней, которые описывают его поверхность, и их нормалей.

Центр ротации тазобедренного сустава – центр вращения головки бедренной кости внутри вертлужной впадины.

CAD проектирование – программный пакет, предназначенный для создания чертежей, конструкторской и/или технологической документации и/или 3D моделей.

Multihole – Ацетабулярный компонент эндопротеза с отверстием под винты в количестве более трех. Этот компонент устанавливается в кость таза после того, как произведены необходимые опилы и обработка костных поверхностей впадины.

Press-fit – плотная механическая фиксация эндопротеза за счет разницы размера эндопротеза и подготовленного костного ложа. Как правило, размер эндопротеза должен быть на 1–2 мм больше костного ложа, этим обеспечивается первичная стабильная фиксация.

СПИСОК СОКРАЩЕНИЙ И УСЛОВНЫХ ОБОЗНАЧЕНИЙ

3D – создание трёхмерной модели объекта

АПК – антипротрузионная конструкция

МСКТ– мультиспиральная компьютерная томография

ТБС – тазобедренный сустав

ЭТБС – эндопротезирование тазобедренного сустава

SLS – селективное лазерное спекание

ВВЕДЕНИЕ

Аддитивные технологии в последние годы значительно расширили свою область применения в медицине и в других областях научно-экспериментального производства. В современной травматологии-ортопедии технологии объемной визуализации и 3D-печати применяются на всех этапах, включая: предоперационное планирование, производство имплантатов, интраоперационный навигационный контроль, послеоперационную оценку оперативного вмешательства. В Российской Федерации сохраняются общемировые тенденции, когда большинство крупных клиник имеет возможность использовать аддитивные технологии для создания индивидуальной медицинской продукции. Стоит отметить, что с появлением возможности печати индивидуальных имплантатов сократилось использование стандартных конструкций в среднем на 7 % в рамках оказания высокотехнологической медицинской помощи.

Аддитивные технологии позволяют моделировать и изготавливать индивидуальные имплантаты, учитывающие как анатомические особенности пациента, так и технические аспекты проведения оперативного вмешательства.

Аддитивные технологии позволяют создавать цифровые и физические модели, не прибегая к комбинации инструментов сложного программного обеспечения и многокомпонентного технологического процесса. Создана возможность производства готовой медицинской продукции индивидуального назначения при наличии специализированного программного обеспечения и 3D-принтера. При использовании 3D-печати исключается вторичная обработка имплантатов: фрезерование, ковка, закаливание. Однако требуется химическая и термическая обработка имплантата, что занимает не более суток. Объемная печать позволяет изготавливать имплантаты сложных геометрических форм из различных материалов, таких как титан и полимеры, в том числе нейлон. Большинство из используемых в 3D-печати материалов, сертифицированы для медицинского применения и, в частности для имплантации по системе Международной организации по сертификации – ISO [1–6].

Опыт применения в хирургической практике аддитивных технологий выявил значительные преимущества в сравнении с традиционными методами производства: сокращение времени оперативного вмешательства, экономическая эффективность, быстрота изготовления прототипа и конечного продукта, возможность работы с пациентом дистанционно.

КЛАССИФИКАЦИИ И ВЫБОР ХИРУРГИЧЕСКОЙ ТАКТИКИ

Выбор способа хирургического лечения, как правило, зависит от опыта и предпочтений хирурга, но значительно облегчается, если известны величина дефекта вертлужной впадины и его локализация, для этого были предложены различные классификации [7, 8, 9]. Наибольшую известность получила классификация дефектов костной ткани по W.G. Paprosky (рисунки 1). Данная классификация отличается простотой воспроизведения и практической направленностью. Определение дефекта основано на оценке специфических данных рентгенограммы таза в переднезадней проекции; оценивается степень лизиса костной ткани в области «фигуры слезы» и нижнего края седалищной кости, миграция вертлужного компонента в краниальном направлении, медиальная миграция чашки за линию Келера [10, 11]. Опираясь на данные критерии, хирург в предоперационном планировании может оценить состояние кольца, внутренней стенки, передней и задней колонн вертлужной впадины. «Фигура слезы» соответствует вырезке вертлужной впадины, медиальная стенка определяет глубину впадины [12, 13, 14]. Полное отсутствие «фигуры слезы» означает потерю костной массы в объеме 10–15 % от объема кости вертлужной впадины, необходимой для фиксации вертлужного компонента. Рентгенологические признаки лизиса седалищной кости означают существенную потерю костного вещества нижней стенки задней колонны и задней стенки вертлужной впадины. Лизис указанных структур означает потерю 20–25 % от всего объема костной массы вертлужной впадины.

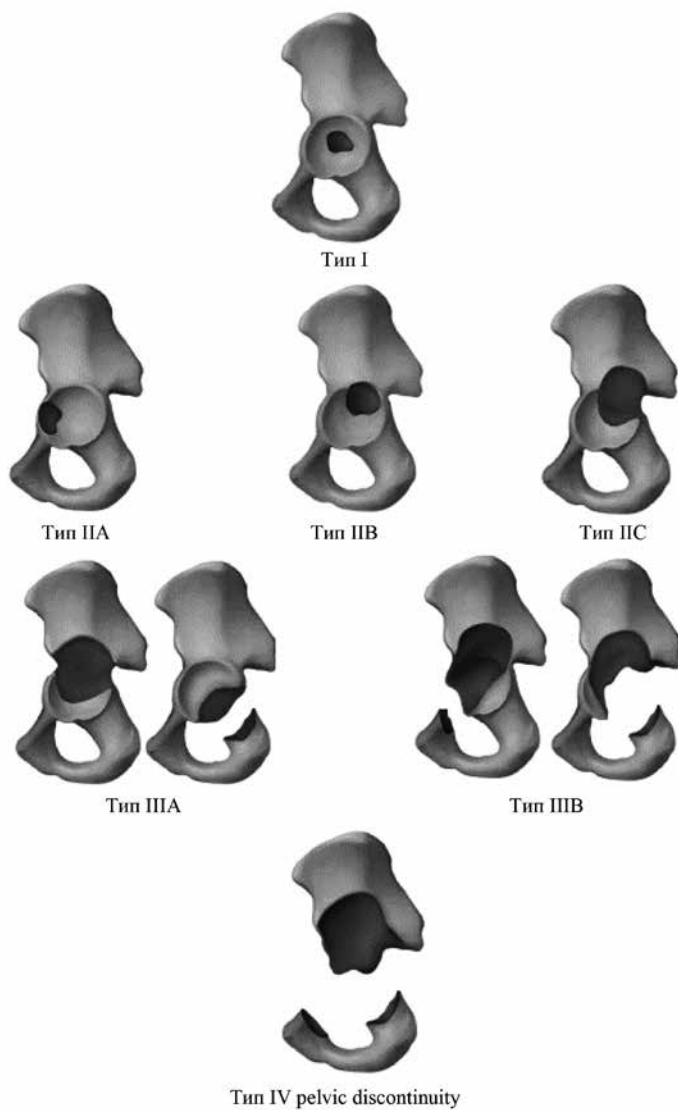


Рисунок 1. Классификация дефектов и деформаций вертлужной впадины W.G. Paprosky

Степень смещения чашки вверх прямо пропорциональна степени разрушения колонн тазобедренного сустава (ТБС) и потере костного вещества, создающего противоупор для вертлужного компонента. Миграция чашки на 3 см вверх от линии запирающего отверстия (или на 2 см от нормального центра ротации ТБС) означает существенную потерю костной ткани, оцениваемую в 25–50 % от всего костного пула вертлужной впадины [15, 16, 17]. Хотя, как правило, миграция чашки вверх ведет к повреждению как передней, так и задней колонны. При смещении в верхнелатеральном направлении в большей степени страдает задняя колонна, а при верхнемедиальном – передняя. Медиальная дислокация чашки (или протрузионный дефект вертлужной впадины) сопровождается повреждением внутреннего и нижнего отделов обеих колонн, а также внутренней стенки и проявляется миграция имплантата за линию Келера [18].

Тип 1 аналогичен тому дефекту, который создается хирургом во время первичной артропластики; кольцо вертлужной впадины остается интактным, определяется минимальный лизис костной ткани вокруг чашки. При типе 1 по W.G. Paprosky значительные структурные дефекты костной ткани отсутствуют, не исключается наличие небольших отверстий после удаления элементов крепления [12]. При этом не должно быть признаков остеолизиса в области «фигуры слезы» и седалищной кости; миграция вертлужного компонента отсутствует (имплантат не заходит за линию Келера и не смещен вверх). В этом случае 90 % губчатой костной ткани вертлужной впадины сохранены и могут контактировать с пористой поверхностью вертлужного компонента эндопротеза ТБС. Применяются стандартные вертлужные компоненты бесцементной фиксации с минимальной аутоостеопластикой костной стружкой, что показывает хорошие и отличные результаты у 94–98 % больных при сроках послеоперационного наблюдения не менее 10 лет [19, 10].

Тип 2 разделен на три подвида. Тип 2А отличается от типа 1 начальными признаками миграции вертлужного компонента вверх не более 3 см выше линии, проведенной через вершину запирающего отверстия, или 2 см выше анатомического центра ротации ТБС.

Остеолизис «фигуры слезы» затрагивает только ее наружный край, лизис седалищной кости не распространяется выше 7 мм от верхнего края запирающего отверстия, линия Келера остается интактной [13]. Объем оперативного вмешательства при этом типе дефекта вертлужной впадины выполняют в том же объеме, что и при типе 1 – используют чашку с пористым покрытием, заполняя мелкие дефекты вертлужной впадины костной стружкой. Примерно от 85 до 90 % поверхности ацетабулярного компонента будут контактировать с костной тканью, а «недопокрытие» чашки в верхней части вертлужной впадины составит в среднем 10–15 % поверхности [20].

Дефект типа 2В отличается от предыдущего большей вытянутостью кольца вертлужной впадины вверх (на месте полусферы образуется эллипс). Миграция чашки краниально приводит к частичному разрушению крышки вертлужной впадины, остеолизис «фигуры слезы» и седалищной кости минимален. Смещение вертлужного компонента происходит и вверх, и медиально, но при этом линия Келера остается интактной, миграция имплантата в малый таз не отмечается. Передняя и задняя колонны сохраняют свою опороспособность [13]. При этом типе дефекта может быть использован вертлужный компонент с пористым покрытием. Контакт имплантата с костной тканью вертлужной впадины будет более 60 %; примерно от 20 до 30 % чашки может остаться непокрыты в верхнем отделе [21].

Дефект вертлужной впадины типа 2С образуется в процессе дальнейшего прогрессирования дефекта 2 типа. В большей степени выражено медиальное смещение, распространение за линию Келера; при этом образуется дефект внутренней стенки вертлужной впадины. Степень разрушения «фигуры слезы» достигает средней или тяжелой степени, в ряде случаев с полным ее лизисом. Остеолизис седалищной кости остается минимальным, что указывает на сохранение опороспособности задней колонны вертлужной впадины. Реконструктивное вмешательство в таких случаях предполагает заполнение центрального дефекта костной стружкой. Только в случае больших размеров дефекта применяют костную пластику. Аллотрансплантат из головки бедренной кости подготавливается в виде тонкой полус-

феры и укладывается на дно. Ацетабулярное кольцо сохраняет свою опорную функцию, поэтому может быть использован вертлужный компонент с пористым покрытием с фиксацией по типу «press-fit». Контакт ацетабулярного компонента с костной тканью вертлужной впадины составляет более 60 %. По данным J.T. Dearbon и W.H. Harris даже при больших дефектах вертлужной впадины применение чашек бесцементной фиксации обеспечивает очень прочную механическую стабильность имплантата [22].

Наличию дефектов вертлужной впадины типа 2С дает основания к использованию чашек с повышенной пористостью, в частности танталовых ацетабулярных компонентов (трабекулярный металл), в том числе в комбинации с использованием аугментов [23].

Дефекты вертлужной впадины по 3 типу характеризуются тяжелым разрушением впадины, поэтому при оперативном вмешательстве предполагается использование массивных аллотрансплантатов для восполнения потери костной ткани, либо использование специальных ревизионных металлоконструкций. Дефекты типа 3 подразделяются на две категории: 3А и 3В.

Тип 3А характеризуется преимущественным разрушением крыши вертлужной впадины со смещением вертлужного компонента более чем на 2 см выше уровня нормального центра ротации ТБС. Лизис «фигуры слезы» имеет среднюю степень с поражением всего наружного края. Степень разрушения седалищной кости остается на протяжении менее 15 мм от верхнего края запирающего отверстия. Вертлужный компонент мигрирует преимущественно краинально, чем медиально (вглубь). В этом случае крыша вертлужной впадины теряет опору, однако передняя и задняя колонны сохраняют опороспособность и способны фиксировать чашку с пористым покрытием, нижняя часть вертлужной впадины также сохранена [13]. При имплантации стандартной чашки площадь контакта компонента с костной тканью составляет 40–60 %, такое непокрытие является критическим. Для обеспечения длительной фиксации чашки создается дополнительная опора; необходимо выполнить костную пластику верхнего отдела вертлужной впадины.

Надо иметь в виду, что использование массивных костных аллотрансплантатов нередко приводит к их остеолизису и, как следствие, развитию нестабильности компонентов эндопротеза. По данным В.Р. Lee с соавторами, частота ревизий после использования аллотрансплантатов вертлужного компонента через 5 лет составила 8 %, через 10 лет – 26 %. Исследования S. Avci с соавторами показали, что при средних сроках наблюдения 5 лет после операции удовлетворительные результаты наблюдались у 17 % больных и плохие – у 19 %. Самую неудовлетворительную статистику приводят J.T. Dearbon и W.H. Harris; через 16 лет после имплантации массивных аллотрансплантатов в 66 % случаев потребовалась повторная операция в связи с нестабильностью вертлужного компонента. Оценивая столь высокие риски, хирурги очень осторожно подходят к применению аллотрансплантатов, склоняясь по возможности использовать ацетабулярные компоненты больших размеров (Jumbo cup). И, тем не менее, при дефектах по типу 3А практически невозможно обойтись стандартными компонентами без использования дополнительно стабилизирующей пластики. В качестве имплантатов очень часто используют опорное кольцо Bursh-Schneider, которое снимает нагрузку с костного аллотрансплантата на время его перестройки [24, 25].

Тип 3В характеризуется массивным разрушением костной ткани с полной потерей опоры всех структур вертлужной впадины. Как и в предыдущем случае, разрушается крыша вертлужной впадины, и имплантат смещается на 3 см выше верхнего края запирательного отверстия. Кроме того, наблюдается и значительная миграция ацетабулярного компонента внутрь полости малого таза с захождением его за линию Келера; «фигура слезы» полностью отсутствует. Задняя колонна также теряет свою опороспособность, при этом имеются признаки значительного разрушения [13]. Таким образом, при этом типе поражаются крыша вертлужной впадины, обе колонны и дно. Остается не более 40 % костной ткани, способной надежно фиксировать вертлужный компонент с пористым покрытием, что исключает возможность использования таких имплантатов. При таких дефектах возможен ряд способов оперативного лечения с использованием стандартных подходов.

На начальных этапах ревизионной артропластики применяли установку вертлужных компонентов цементной фиксации с использованием большого количества костного цемента, однако это приводило к развитию раннему асептическому расшатыванию чашки, ожогу и дальнейшему прогрессу дефицита костной ткани.

В случае комбинации массивных аллотрансплантатов и чашек бесцементной фиксации с пористым покрытием, также имеется повышенный риск ранних и поздних осложнений. Частота неудовлетворительных результатов составляет от 17 % до 60 % через 2–14 лет после операции, в связи с чем в большинстве зарубежных клиник эта методика применяется крайне редко. До определенного времени при дефектах костей таза 3В оптимальным считались комбинированные оперативные вмешательства – сочетание аллопластики и АПК (анти-протрузионная конструкция).

Применение АПК за счет снятия нагрузки с аллотрансплантата, создает условия для защиты и восстановления костной ткани трансплантатов области вертлужной впадины, обеспечивает удовлетворительные результаты артропластики. В ходе анализа литературных данных было установлено, что неудовлетворительные результаты применения АПК наблюдаются у 5,4 % больных при средних сроках наблюдений 6,6 лет, хорошие и отличные – у 65 %. При этом прослеживалась закономерность – чем больше дефект области вертлужной впадины (III А, В), тем менее эффективно применение АПК [25].

Приведенные выше, возможные пути решения проблемы замещения дефектов области вертлужной впадины, отображают общие подходы, возможные при решении поставленной задачи. Однако, на практике, в значительном количестве случаев, применяется комбинация стандартных полусферических аугментов в сочетании с стандартными вертлужными компонентами эндопротеза ТБС.

В независимости от производителя аугментов принципиально они представляют из себя монолитное устройство из пористого материала в виде сферично изогнутого элемента (*рисунки 2*). Внутренняя поверхность аугмента соответствует наружной поверхности ацетабулярного компонента эндопротеза, а наружная поверхность



Рисунок 2. Общий вид стандартных аугментов для ацетабулярного компонента эндопротеза тазобедренного сустава. Материал – тантал

соответствует поверхности костного дефекта. Толщина основания и перпендикулярной части аугмента убывает от места их пересечения к свободным краям [26]. На основании и перпендикулярной части аугмента расположены отверстия, которые выполнены под углом 90° к поверхности. Расстояние между отверстиями не менее 5 мм. Отверстия не имеют резьбы для блокировки винтов.

Недостатки данного аугмента в том, что ввод винтов на внутренней поверхности устройства осуществляется под углом 90° , а это не позволяет провести винты с внутренней поверхности при положении устройства под углом менее 40° относительно плоскости наклона вертлужной впадины. Что приводит к необходимости переустановки устройства и, как следствие, к переподготовке костного ложа и увеличению костного дефекта.

Стандартные аугменты требуют подготовки костного ложа дефекта области вертлужной впадины, так как имеют фиксированные размеры (с 48 по 74), различающиеся на 2 мм, что требует расширение дефекта костной ткани. Высок риск избыточно увеличить костный дефект вертлужной впадины из-за введения винтов в одном направлении при отсутствии плотной костной ткани, что приводит к недостаточной первичной фиксации. Впоследствии потребуются переустановка имплантата с переподготовкой костного ложа.

Стандартные аугменты не имеют крепежного отверстия для надежной фиксации на манипуляционном инструменте, например, импакторе вертлужного компонента, что снижает возможности интраоперационных манипуляций с аугментом. Для работы следует иметь набор с линейкой аугментов различного размерного ряда. Стоит отметить, что не каждый дефект костной ткани области вертлужной впадины возможно восстановить с использованием стандартных имплантатов, особенно если речь идет о неограниченных дефектах области вертлужной впадины и pelvic discontinuity. С целью устранения вышеуказанных недостатков стандартных аугментов разрабатываются индивидуальные имплантаты для замещения дефектов области вертлужной впадины.

Широкое применение технологии объемной печати нашли в эндопротезировании ТБС (ЭТБС) при замещении дефектов области вертлужной впадины.

Технологии объемной (3D) печати представляют собой послойное создание физического объекта на базе виртуальной трехмерной модели, при этом существуют принципиально разные методики 3D-печати, позволяющие работать как с пластмассами, так и с порошком титана марки LPW-Ti64-GD23-TYPE5 [24].

Применение аддитивных технологий в травматологии и ортопедии не ограничивается лишь изготовлением индивидуальных имплантатов, объемная визуализация используется в предоперационном планировании оперативных вмешательств, для контроля имплантации металлоконструкций, а также в ряде других направлений. 3D-печать стала незаменимым инструментом для создания анатомических моделей, используемых в моделировании операционных вмешательств и обучении врачей травматологов-ортопедов.

Техника и технология выполнения 3D-визуализации в предоперационном планировании стандартна и зачастую не требует специализированного программного обеспечения. Пациенту в предоперационном периоде выполняется мультиспиральная компьютерная томография (МСКТ) пораженного ТБС с целью формирования 3D-модели. Далее инженер обрабатывает МСКТ-данные, выделяя

костную ткань, удаляя мягкие ткани и все имеющиеся металлоконструкции. Из полученных изображений создается компьютерная 3D-модель костей таза. Далее на основании компьютерной модели на 3D-принтере распечатывается пластиковая модель вертлужной впадины в натуральную величину. После моделирования индивидуального имплантата идет этап его непосредственной печати на 3D-принтере с использованием метода селективного лазерного спекания (SLS).

SLS подразумевает использование одной или нескольких лазерных установок (как правило, углекислотных) для спекания частиц порошкообразного материала до образования заданного объекта. В качестве расходных материалов используются пластики, металл, керамика или стекло. Спекание производится за счет вычерчивания контуров, заложенных в цифровой модели с помощью направленного лазерного луча. По завершении спекания нанесенного слоя наносится новый слой материала. Процесс повторяется до образования объемной модели. В отличие от таких методов аддитивного производства, как стереолитография или послойное наплавление при SLS-печати навесные части модели поддерживаются неизрасходуемым материалом. Такой подход позволяет добиться практически неограниченной геометрической сложности изготавливаемых моделей. Данный метод печати допускает использование сплава ЕМІ титана (LPW-Ti64-GD23-TYPE5), разрешенного к имплантации системой сертификации ISO.

ПОКАЗАНИЯ И ПРОТИВОПОКАЗАНИЯ К ЭНДОПРОТЕЗИРОВАНИЮ С ИСПОЛЬЗОВАНИЕМ ИНДИВИДУАЛЬНОГО ИМПЛАНТАТА

ЭТБС с использованием индивидуальных имплантатов возможно применять при достаточно широком спектре патологии ТБС. Однако, принципиально стоит различать показания для оперативного вмешательства при первичном и ревизионном ЭТБС.

Показания к эндопротезированию тазобедренного сустава с использованием индивидуальных имплантатов при посттравматическом коксартрозе

Сложностями при первичном ЭТБС являются дефекты костной ткани и деформации вертлужной впадины, не позволяющие достичь прочной первичной фиксации стандартных вертлужных компонентов, а также значительно измененная анатомия сустава и патологически сформированный стереотип ходьбы. Показаниями к использованию индивидуальных имплантатов являются:

- одно- или двухсторонний посттравматический коксартроз III степени с дефектом вертлужной впадины тип III-IV по AAOS;
- посттравматический коксартроз III степени с деформацией вертлужной впадины, приводящий к смещению центра ротации сустава более чем на 18 мм по сравнению со здоровым контрлатеральным суставом;
- необходимость массивной костной пластики дефекта вертлужной впадины при посттравматическом коксартрозе III степени у пациентов молодого возраста.

Показания к ревизионному эндопротезированию тазобедренного сустава с использованием индивидуальных имплантатов:

- асептическое расшатывание вертлужного компонента эндопротеза ТБС с наличием дефекта костей таза Paprosky IIIB, pelvic discontinuity;
- дефект костей таза по типу лизиса, вызванный износом полиэтиленовых компонентов эндопротеза ТБС;
- асептическое расшатывание вертлужного компонента эндопротеза ТБС с наличием дефекта костей таза Paprosky IIIA и тяжелее у пациентов молодого возраста с использованием костной аллопластики.

Приведенные показания к операции являются устоявшимися и по сути не отличаются от показаний при посттравматическом или ревизионном эндопротезировании. Однако, индивидуальные имплантаты значительно упрощают хирургическую тактику, дают но-

вые возможности в фиксации к костям таза и использовании обширной костной пластики. Если возможно эндопротезирование с применением стандартных конструкций для достижения стабильной фиксации с восстановлением анатомических взаимоотношений, то использование индивидуальных имплантатов нецелесообразно.

Специфических противопоказаний к применению индивидуальных имплантатов не существуют, противопоказания являются общими для всех типов оперативных вмешательств:

- невозможность самостоятельного передвижения;
- не санированные очаги хронической инфекции, острый воспалительный процесс в области оперативного вмешательства;
- наличие генерализованного воспаления, сепсиса.
- тяжелое неврологическое нарушение функции конечности (гемипарез) на стороне планируемой операции;
- тяжелая степень остеопороза (отсутствие возможности фиксации металлических компонентов в костной ткани);
- аллергия на материал, из которого изготовлен имплантат.

ПРЕДОПЕРАЦИОННАЯ ПОДГОТОВКА ПРИ ИСПОЛЬЗОВАНИИ ИНДИВИДУАЛЬНЫХ ИМПЛАНТАТОВ

Как правило, предоперационное обследование проводится в амбулаторных условиях по месту жительства и госпитализации при этом не требует. Перечень исследований для госпитализации не выходит за рамки стандартного объема за исключением двух значительных аспектов.

1. Наличие у пациента результатов МСКТ давностью не более трех недель до госпитализации. За более длительный срок параметры дефекта могут измениться и индивидуальный имплантат не позволит полноценно заместить дефект и достичь стабильной фиксации. МСКТ необходимо для виртуального моделирования индивидуального имплантата, что как правило занимает не более 2–5 дней в зависимости от сложности дефекта. На этапе моделирования и

производства индивидуального имплантата, присутствие пациента в стационаре не обязательно. Пациент за день до оперативного лечения, когда индивидуальный имплантат уже находится в клинике.

2. У пациента с возможным септическим осложнением области оперативного вмешательства необходимо исключение инфекционного процесса. Критериями отсутствия воспаления являются:

- скорость оседания эритроцитов ≤ 30 мм/ч.;
- С-реактивный белок ≤ 10 мг.л.;
- отсутствие цитологических изменений пунктата из области сустава;
- отсутствие патологической микрофлоры в бактериологическом анализе пунктата.

Технология обработки МСКТ

Метод послойной визуализации – обработка и интерпретация 3D-модели, полученной на основе МСКТ, с целью получения дефекта костей таза очищенного от «шумов» вызванных наличием металлических компонентов. Данный метод реализуется через три последовательных этапа, конечной целью которых является более точное предоперационное планирование, основанное на данных истинной геометрии дефекта и плотности костной ткани, понимании характера, локализации и объема дефекта.

Первым этапом проводится проведение МСКТ области предполагаемого оперативного вмешательства, преобразование формата DICOM (стандартный формат медицинских лучевых исследований) с помощью конвертер DICOM Viewer в STL формат, позволяющий работать с объемными моделями (рисунки 3).

Второй этап – изображение в формате STL обрабатывается в САД проектировщике; проводится точечное удаление всех артефактов, определение и удаление металлоконструкций, визуализация области дефекта (рисунки 4). Этап может занимать достаточно продолжительное время (по нашим наблюдениям – в среднем около 8 часов), что зависит от количества артефактов и опыта оператора.

Третий этап – изображение таза в формате STL без металлоконструкций обрабатывается в программе InVesalius 3.0, для определе-

ния плотности костной ткани по шкале Хаунсфилда с использованием стандартных инструментов программного обеспечения. Для этого, вводятся параметры, соответствующие плотности губчатой костной ткани костей таза (от 400 до 600 единиц НУ) [10].

На полученном изображении выделяется дефект костной ткани, оценивается геометрия и объем дефекта, определяется локализация дефекта. Для оценки плотности костной ткани в программе последовательно оценивается модель в режимах разной плотности по шкале Хаунсфилда, в результате чего получается ряд изображений, на которых определяется наиболее плотная костная ткань. Увеличение анализируемых границ плотности напрямую связано с расширением границ дефекта.

Полученные данные дают возможность прогнозировать стабильность компонентов эндопротеза и корректировать тактику замещения дефекта, опираясь на плотность костной ткани и истинную геометрию дефекта путем построения объемных моделей.

Далее решается задача предоперационного обоснования расположения винтов, чтобы основная часть каждого винта, обеспечивающая адекватную фиксацию, проходила в зоне опороспособной костной ткани.

Клинический пример 1

Пациент Е. 54 лет. Диагноз: асептический некроз головки правой бедренной кости в стадии исхода. НФС 3. Исход на костного металлоостеосинтеза пять лет назад. Относительное укорочение правой нижней конечности 4 см. Синдром выраженной коксалгии справа.

В предоперационном периоде выполнены рентгенография (*рисунок 5а*) и МСКТ. Справа консолидированный в порочном положении перелом шейки бедра с наличием костных дефектов (краевых и от металлоконструкции), головка бедренной кости уплощена, деформирована, располагается в полости вертлужной впадины, вертлужная впадина увеличена, диаметр 70 мм, глубина 30 мм (слева 58 мм и 22 мм); контуры неровные, склерозированы. Краевые костные разрастания по всему краю вертлужной впадины правого ТБС. По дан-

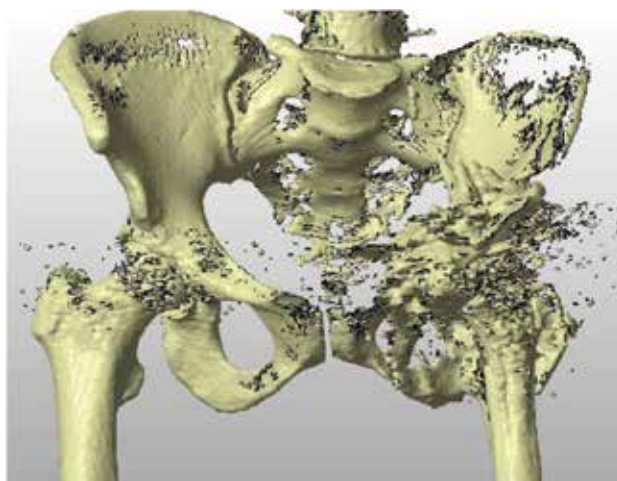


Рисунок 3. Объемное изображение костей таза и тазобедренных суставов в формате STL, полученное в результате реконструкции МСКТ. Левый тазобедренный сустав замещен эндопротезом. Обилие артефактов

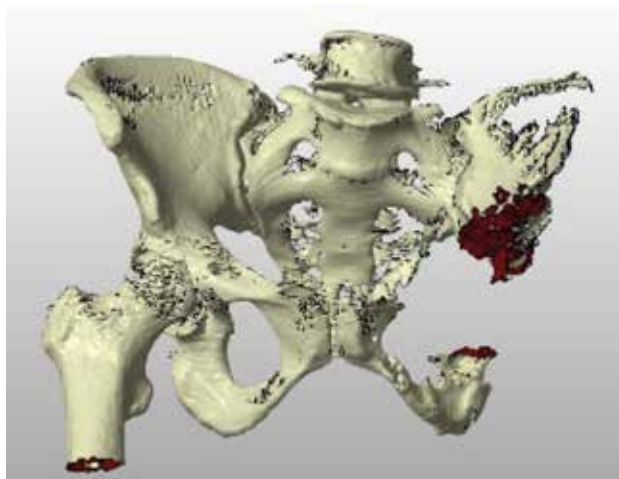


Рисунок 4. Объемное изображение костей таза. Верификация дефекта костей таза

ным МСКТ получена объемная модель, верифицирован дефект (*рисунок 5б*).

Проведен анализ состояния костной ткани в пределах от 223 до 600 и выше единиц по НУ (*рисунок 5в*), принято решение о замещении данного дефекта индивидуальным 3D аугментом.

Объем дефекта растет с увеличением плотности костной ткани, это говорит о том, что опороспособной костной ткани на самом деле меньше, чем можно определить на плоскостной рентгенограмме или оценить визуально во время оперативного вмешательства. Учитывая результат моделирования и анализа, индивидуальный аугмент моделировался на костной ткани таза, визуализированной в пределах от 478 до 2132 единиц НУ, что увеличило объем аугмента на 5,2 см³, в сравнении с полученным при плотности от 223 до 2254 единиц НУ (*рисунок 5г*).

В ходе виртуального предоперационного планирования был определен диаметр тазового компонента эндопротеза (62 мм), размер фрезы для обработки внутренней поверхности дефекта (38 мм), определена длина и направление хода крепежных винтов, угол инклинации индивидуального 3D аугмента (*рисунок 5д*).

Оперативное вмешательство проведено в объеме тотального эндопротезирования правого ТБС, использованы компоненты фирмы Zimmer, установка индивидуально изготовленного аугмента проводилась с использованием стандартного хирургического инструментария. Тазовая часть полностью расположена в дне вертлужной впадины, фиксирована 1 шурупом с фиксацией к аугменту 1 шурупом, ацетабулярный индекс 32°, бедренная часть полностью погружена в проксимальный отдел бедренной кости, проведено дренирование (*рисунок 5е*). Вмешательство прошло без технических сложностей, ранний послеоперационный период протекал без осложнений. В удовлетворительном состоянии пациент был выписан через 8 дней для амбулаторного наблюдения по месту жительства.

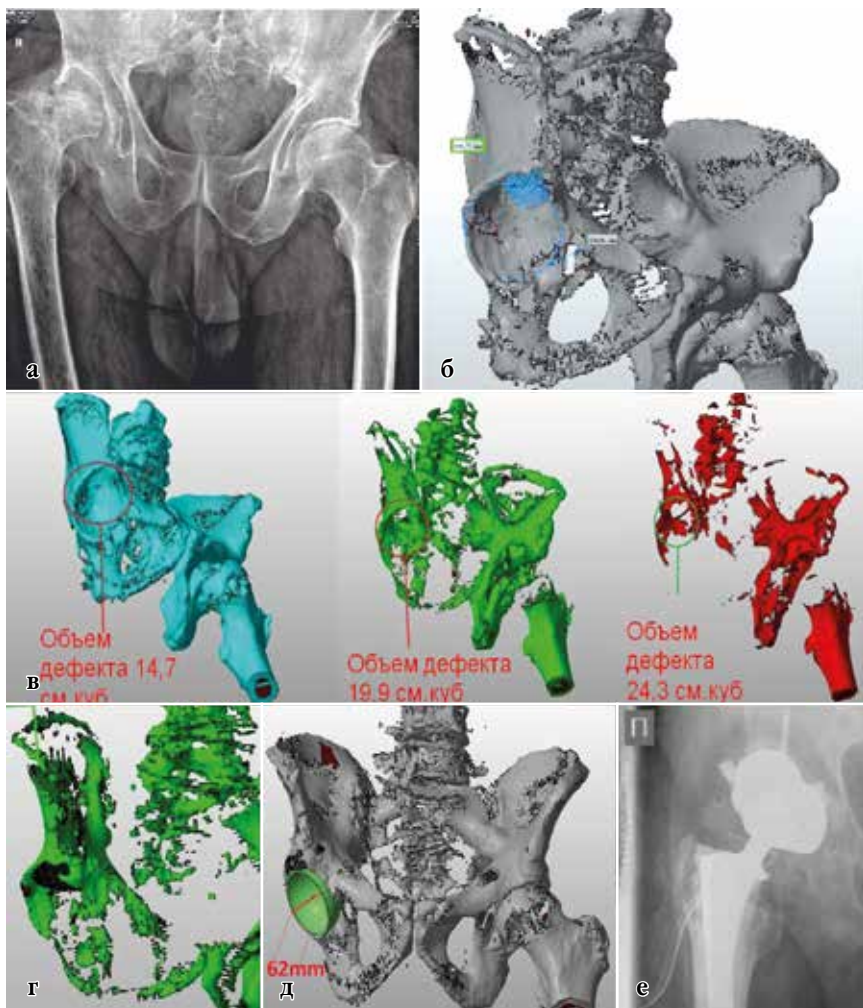


Рисунок 5. Пациент Е., 54 лет. **а** – рентгенограмма до операции; **б** - объемное изображение костей таза по результатам МСКТ; **в** – изменение шкалы плотности по Хаунсфилду приводит к уменьшению опороспособной костной ткани слева направо: от 223 до 2254 ед.НУ, от 478 до 2132 ед.НУ, от 647 до 2132 ед.НУ; **г** – моделирование 3D аугмента, режим плотности костной ткани в пределах 478 – 2132 единиц НУ; **д** – определение тазового компонента индивидуального аугмента; **е** – результаты эндопротезирования правого тазобедренного сустава

Особенности моделирования индивидуальных имплантатов

ЭТБС с использованием индивидуальных имплантатов в Новосибирском НИИТО проводится с 2016 года, за это время прооперировано более 100 пациентов как по поводу ревизионного, так и по поводу первичного ЭТБС. В процессе работы применялись конструкции различной геометрии: трехфланцевые имплантаты, компоненты правильной геометрии по типу multihole, конструкции состоящие из двух составных частей и ряд других медико-инженерных решений. Наиболее часто посттравматические изменения вертлужной впадины можно описать сочетанием ряда геометрических фигур – круг, эллипс, сфера; соответственно были предложены ряд индивидуальных конструкций правильной геометрической формы для замещения данных дефектов. В первую очередь это связано с типичностью посттравматических дефектов, так как зачастую они формируются головкой бедренной кости при ее задне-верхнем вывихе. Такой подход дает нам возможность максимально сохранить интактной костную ткань области вертлужной впадины, при этом использовать максимально костную пластику аутотрансплантатом. Этот же подход возможно применять в процессе моделирования индивидуального имплантата при планировании ревизионного оперативного лечения в случае наличия дефектов вертлужной впадины не тяжелее типа ША по Paprosky. Однако при наличии более тяжелого дефекта, когда речь идет о неограниченном костном дефекте, или дефиците костной ткани области вертлужной впадины целесообразно задуматься о применении имплантатов неправильной геометрии, в том числе – трехфланцевых.

Клинический пример 2

Пациентка М. 62 лет. Первичное эндопротезирование левого ТБС в 2005 году, в 2016 году удаление компонентов эндопротеза левого ТБС по поводу глубокой перипротезной инфекции. В апреле 2017 года при госпитализации в ННИИТО им Я.Л.Цивьяна оценка по шкале Харриса – 20 баллов, по шкале ВАШ – 7 баллов, выполнена рентгенограмма костей таза в прямой проекции (*рисунок 6а*).

В ходе предоперационного планирования было предложено использование трех стандартных аугментов с целью воссоздать опору по переднему и нижнему краю вертлужной впадины, далее – заместить дефект области крыши вертлужной впадины, после чего имплантировать стандартный вертлужный компонент. Выполнена 3D-реконструкция по результатам МСКТ. В ходе анализа дефекта вертлужной впадины было установлено: имплантация стандартных аугментов затруднительна, поскольку имеется выраженный остеопороз костей вертлужной впадины, а сложная геометрия дефекта не будет способствовать надежной фиксации аугментов. Было принято решение максимально использовать костную аллопластику, с реконструкцией вертлужной впадины индивидуальной 3D-конструкцией (рисунок 6 в).

Оперативное лечение проводилось с использованием стандартного хирургического инструментария, прошло без технических сложностей, длилось 123 минуты, кровопотеря – 450 мл. Рентгенограмма таза после оперативного вмешательства представлена на *рисунке 6г*.

Пациентка активизирована на третьи сутки после оперативного лечения, получала терапию в соответствии с протоколом ведения после ревизионного ЭТБС, общая продолжительность госпитализации составила 16 дней. На контрольном осмотре через 6 месяцев выполнено заполнение опросников Харриса (68 баллов), ВАШ (2 балла), пациентка передвигается с использованием трости.

Использование индивидуальных имплантатов при тотальном эндопротезировании у пациентов с посттравматическими дефектами и деформациями вертлужной впадины

Использование индивидуальных имплантатов в сложных случаях первичного эндопротезирования, как правило, связано с посттравматической или диспластической деформацией области вертлужной впадины. Процесс предоперационного планирования с использованием объемной визуализации начинается с построения 3D-модели на основе проведенной МСКТ. Конвертация или преобразование серии снимков МСКТ (DICOM) в единичный файл 3D-формата (*.stl)

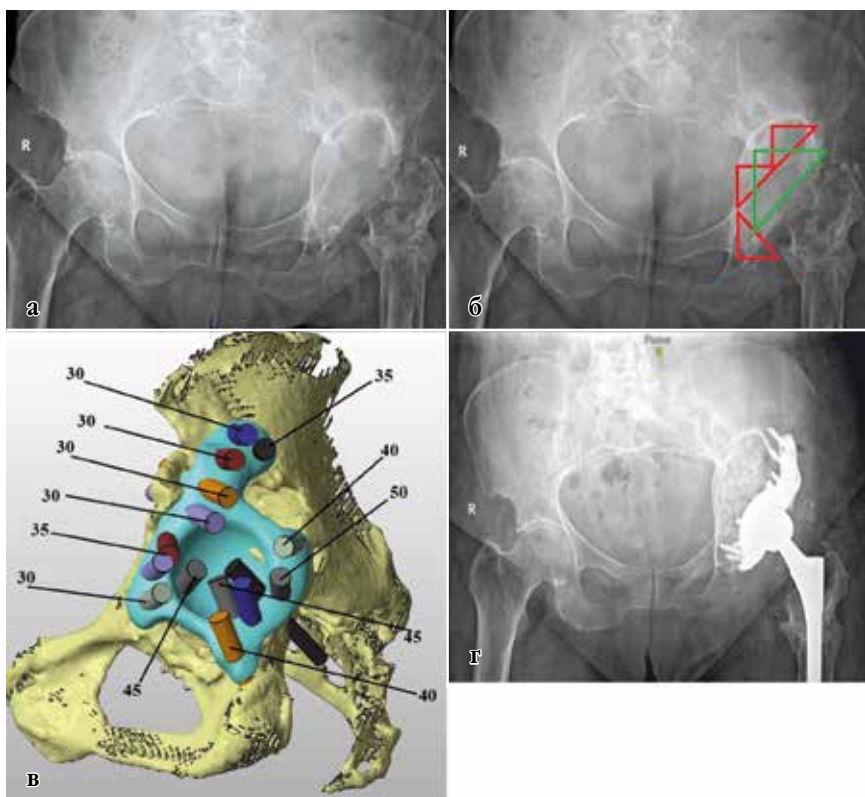


Рисунок 6. Данные исследований пациента М. 62 лет: **а** – рентгенограмма таза в переднезадней проекции; постимплантационный дефект области левой вертлужной впадины IIIВ по W.G. Paprosky; **б** – предоперационное планирование ревизионного эндопротезирования левого тазобедренного сустава; схематично тремя красными треугольниками обозначены места крепления стандартных аугментов; зеленый треугольник – место имплантации вертлужного компонента; **в** – моделирование индивидуального имплантата; наклон и направление пинов соответствуют оптимальному ходу крепежных элементов; цифрами обозначена максимальная длина винта в данной области проведения; **г** – контрольная послеоперационная рентгенограмма костей таза в переднезадней проекции; проведена пластика алло-остео-трансплантатом дефекта вертлужной впадины слева в объеме 180 см³; левый тазобедренный сустав totally замещен эндопротезом тазобедренного сустава с применением индивидуального 3D-имплантата

осуществляется с помощью специализированного программного обеспечения RadiAnt DICOM Viewer, как правило, в один этап. Далее полученная 3D-модель обрабатывается в программе In Vesalius или RadiAnt DICOM Viewer (наиболее доступное программное обеспечение), как правило, в один этап. Далее полученная 3D-модель обрабатывается в программе In Vesalius, с помощью которой можно оценить плотность костной ткани интересующей области по шкале Хаунсфилда – это зона основного предполагаемого контакта кость-имплантат (*рисунок 7а*). Используя стандартные инструменты Autodesk 3ds Max или более простого графического ПО для дальнейшего получения «рабочей модели», визуализируются кости таза. На *рисунке 7б* представлена модель в режиме 650 единиц Хаунсфилда, в пределах плотности 400–600 единиц Хаунсфилда, что считается относительной нормой для костной ткани данной анатомической области.

Следующий этап представляет из себя непосредственное планирование оперативной тактики на полученной «рабочей модели» (далее по тексту «3D-модель костей таза»). Для этого используется специализированное программное обеспечение Autodesk Netfabb, для которого нами была создана база стандартных компонентов путем 3D-сканирования. Часть компонентов эндопротеза была выполнена самостоятельно по принципу соответствия геометрических фигур, например, полусферический компонент, соответствующий стандартному вертлужному компоненту эндопротеза Zimmer (*рисунок 7в*).

Возможности Autodesk Netfabb позволяют провести предоперационное планирование на имеющейся объемной модели таза путем компоновки шаблонов в области вертлужной впадины. Таким образом, в заданной клинической ситуации можно определить какой компонент целесообразнее использовать с точки зрения максимального сохранения костной ткани и оптимизации хода оперативного лечения. Например, при дефекте наacetабулярного массива вертлужной впадины (кавитарный дефект, соответствующий типу IIВ по Paprosky) можно использовать костную пластику и стандартный компонент эндопротеза или не проводить костную пластику и имплантировать вертлужный компонент большого размера. В этой

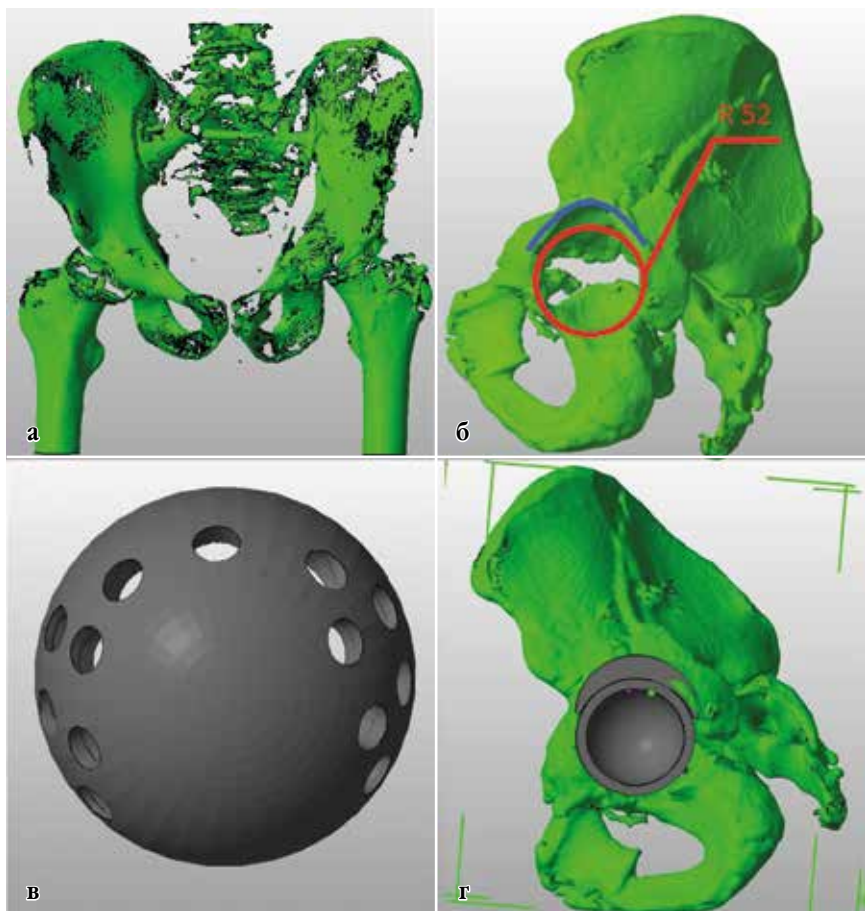


Рисунок 7. *а* – 3D-модель, обработанная в программе In Vesalius (оценивается плотность костной ткани интересующей области по шкале Хаунсфилда); *б* – «рабочая модель» (визуализируются кости таза в пределах –плотности 400–600 единиц Хаунсфилда); *в* – полусферический индивидуальный компонент эндопротеза ТБС, соответствующий стандартному вертлужному компоненту эндопротеза ТБС; *г* – предоперационное планирование эндопротезирования ТБС с использованием индивидуальных компонентов

же ситуации также можно провести максимальный объем костной пластики, установить индивидуальный аугмент, тем самым создавая опорный блок по контуру дефекта и имплантировать стандартный вертлужный компонент минимально возможного размера (*рисунок 7г*).

Данный подход дает возможность сохранить интактную костную ткань, максимально использовать костную пластику и с определенной вероятностью прогнозировать надежную первичную фиксацию компонентов эндопротеза. При работе с индивидуальными конструкциями стандартные инструменты Autodesk Netfabb позволяют хирургу задать требуемую антеверсию и инклинацию вертлужного компонента, определить возможные места костной пластики, а также правильно сориентировать крепежные элементы. Это значительно облегчит дальнейшее моделирование имплантата биоинженеру, который, как правило, не является оперирующим хирургом и не знаком с тонкостями эндопротезирования крупных суставов.

Процесс согласования индивидуального имплантата тазобедренного сустава.

Взаимодействие системы «хирург – инженер»

Выбор геометрии имплантата, безусловно, совместная работа инженера и хирурга, в результате которой необходимо максимально заместить имеющийся дефект костной ткани, достичь стабильной фиксации компонента без значительной ятрогенной потери костной массы. Для наглядности стоит привести пример выбора геометрии имплантата в конкретном клиническом случае. Пациентка первично оперирована более 10 лет назад по поводу эндопротезирования левого ТБС цементным эндопротезом (*рисунок 8а*). Первично инженером проведено предоперационное планирование имплантата, как показано на *рисунке 8б*. Им было предложено использовать 3-фланцевую конструкцию, при этом краниальный фланец предполагалось расположить с опорой на поверхность подвздошной кости.

Однако после согласования с оперирующим хирургом принято решение в пользу конструкции без фланца, с опорой на подвздошную кость, так, как показано на *рисунке 8в*.

Планировалось, что предложенная конструкция потребует меньшего оперативного доступа, а сохранившийся надацетабулярный массив позволит провести больше, не 2, а 4, более длинных винтов в переднезаднем направлении, что увеличит первичную фиксацию имплантата.

Такой подход позволил снизить объем индивидуального имплантата, уменьшить объем операционной раны и не скелетировать избыточно скомпрометированную кость, за счет наличия импактора сделать его более управляемым интраоперационно при установке, что дает определенную свободу в отношении позиционирования имплантата. При этом соблюдается следующая последовательность установки: надежно фиксированный на импакторе индивидуальный имплантат позиционируют таким образом, чтобы достичь контакта фланцевой части с подвздошной кости, а затем без применения значительных физических усилий устанавливают краниальную часть конструкции (*рисунок 82*).

ОСОБЕННОСТИ ЭНДОПРОТЕЗИРОВАНИЯ ТАЗОБЕДРЕННОГО СУСТАВА С ИСПОЛЬЗОВАНИЕМ ИНДИВИДУАЛЬНЫХ ИМПЛАНТАТОВ

В случае ревизионного ЭТБС вертлужный компонент, как правило, удаляется из-за его расшатывания и наличия дефекта области вертлужной впадины; технических трудностей данный этап не вызывает. Однако установка индивидуального имплантата требует полного удаления рубцовой ткани области вертлужной впадины и дефекта, что связано с рисками повреждения крупных сосудов. Поэтому в случае отсутствия передней стенки вертлужной впадины имеет смысл проведения МСКТ с контрастированием сосудов. Это позволяет окончательно верифицировать дефект вертлужной впадины, определить классификационные признаки, протяженность дефекта, качество костной ткани и учитывать близость важных анатомических образований.

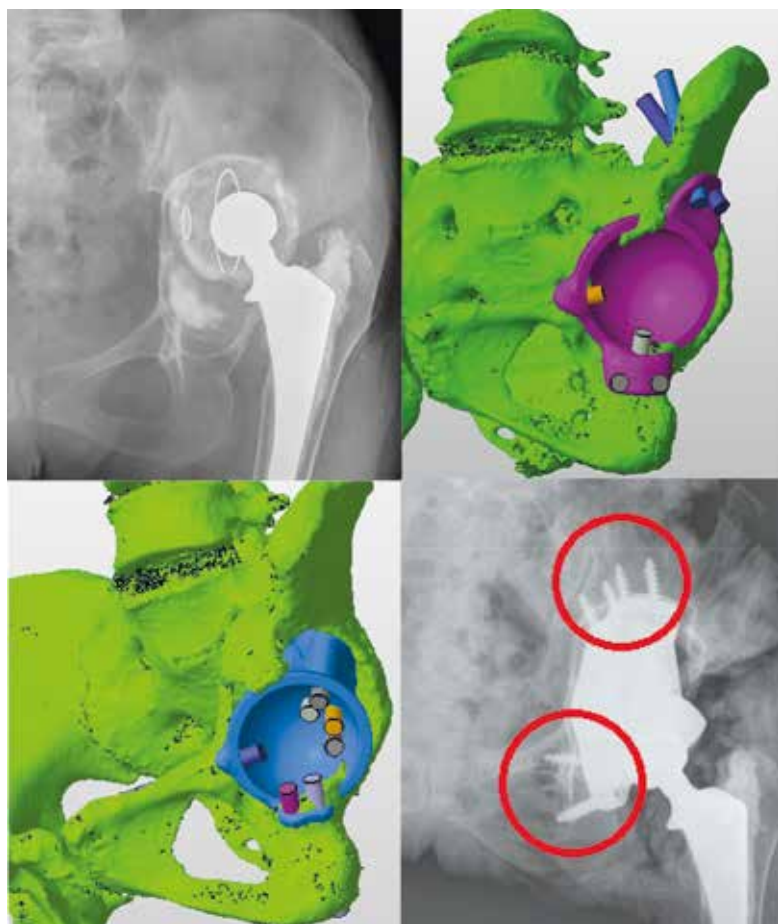


Рисунок 8. Визуализация данных пациентки А. 54 лет, **а** – рентгенограмма левого ТБС в переднезадней проекции с центрацией на лонное сочленение (фрагмент); асептическое расшатывание вертлужного компонента эндопротеза левого ТБС, дефект вертлужной впадины ПШВ по Paprosky; **б** – 3D-модель костей таза; дефект области вертлужной впадины замещен индивидуальным 3-фланцевым имплантатом; **в** – 3D-модель костей таза; фланец на подвздошную кость полностью убран, фланцы на седалищную и лобковую кость минимальны; **г** – фрагмент контрольной рентгенограммы костей таза в переднезадней проекции с центрацией на лонное сочленение; замещена индивидуальным имплантатом левая вертлужная впадина, точность проведения винтов говорит о правильно позиционированном индивидуальном имплантате (выделены красным).

Необходимо отметить последовательность этапов выделения дефекта от рубцов:

- визуализируется седалищная кость в месте соединения с вертлужной впадиной, оценивается дефект и состояние костной ткани;
- выделяется верхняя ветвь лонной кости и оценивается зона перехода между лонной и седалищной костями в зоне вертлужной впадины;
- выделяется задний край; удобнее выполнять сверху операционного доступа по часовой стрелке;
- выделяется передний край против часовой стрелки;
- верифицируется граница дефекта, изучается дно вертлужной впадины для определения возможности проведения импакционной костной пластики.

Бедренный компонент эндопротеза при ревизионном ЭТБС удаляют в случае асептического расшатывания; в ряде случаев удаление бедренного компонента вызвано тем, что конус эндопротеза сильно затрудняет установку индивидуального имплантата либо не соответствует устанавливаемой головке эндопротеза. Как правило, эти случаи связаны со значительным дефектом задней стенки вертлужной впадины (по Paprosky IIIВ и тяжелее), за которую предполагается заводить ретрактор Хомана; существует риск либо увеличить дефект вертлужной впадины, либо повредить бедренную кость при сильном давлении ретрактором, либо получить нейропатию седалищного нерва.

Большое значение имеет наличие стерильной пластиковой модели костей таза с дефектом, распечатанной на 3D-принтере, которая поставляется вместе с имплантатом (*рисунок 9*). Это позволяет сравнить верифицированный дефект на модели с картиной, которая предстанет интраоперационно. Таким образом можно корректировать геометрию дефекта области вертлужной впадины под индивидуальный имплантат, а также планировать костную пластику.

Таким образом, мы добиваемся установки индивидуального имплантата в соответствии с предоперационным планом, но удается это лишь в 25 % случаев, если речь идет о ревизионном ЭТБС и использовании имплантатов без фланцев. Однако при неограниченных

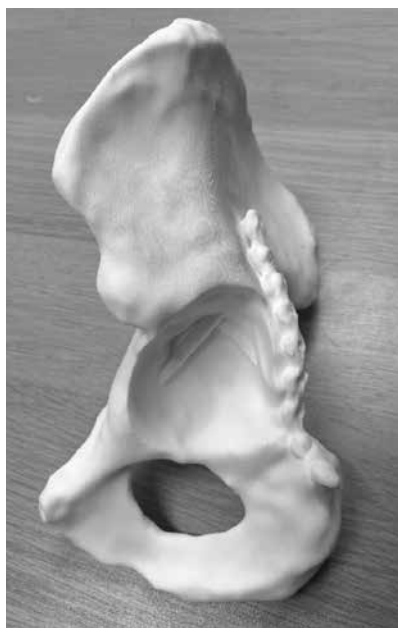

Рисунок 9. Фотография пластиковой модели костей таза. Видны:

- посттравматический дефект области над-ацетабулярного массива;
- винты и пластина

При планировании пластина использовалась как навигационный ориентир

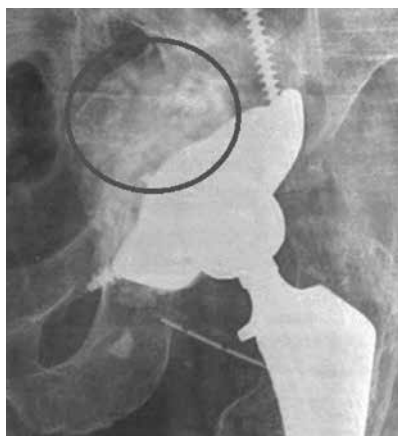

Рисунок 10. Фрагмент рентгенограммы костей таза пациента С.59 лет, в передне-задней проекции с центрацией на лонное сочленение; замещенный эндопротезом левый тазобедренный сустав с использованием индивидуального имплантата; объем костной аллопластики (выделено кругом) более 130 см³

и протяженных ограниченных дефектах применение конструкций без фланцев невозможно; как правило это бывает при неоднократной ревизии в сочетании с тяжелым остеопорозом у пациентов пожилого возраста. В этом случае мы проводили значительную костную аллопластику области вертлужной впадины (рисунок 10).

При первичном ЭТБС с применением индивидуальных имплантатов, как правило, проблем с позиционированием имплантата не возникает, так как в большинстве случаев они имели простую геометрию и необходимость в проектировании фланцев отсутствовала. При первичном ЭТБС возможно применять имплантаты, состоящие из двух компонентов; отдельно замещается дефект области вертлужной впадины предложенным Новосибирским НИИТО имплантатом (патент № 2713519 «Устройство для замещения дефектов костей вертлужной впадины». Заяв. № 2018128064) в сочетании с многодырчатой индивидуальной сферической чашкой (рисунок 11).

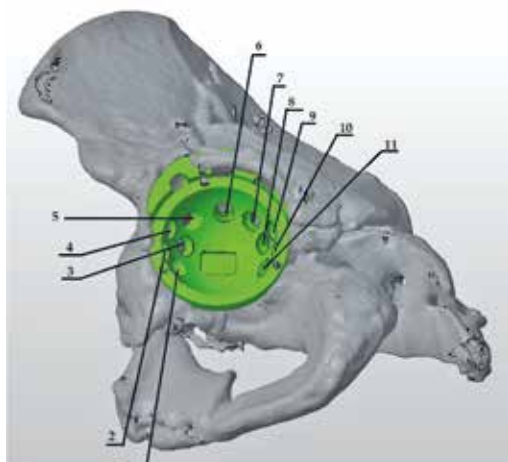


Рисунок 11. 3D-модель костей таза с посттравматическим дефектом области вертлужной впадины: индивидуальный имплантат состоит из двух компонентов; первым этапом замещен дефект надацетабулярного массива, вертлужная впадина замещена индивидуальной многодырчатой чашкой

В ряде клинических случаев не требовалось отдельного замещения дефекта вертлужной впадины; была возможность спроектировать имплантаты простой сферической геометрии с заданным направлением винтов, как правило, при этом имеется дефект дна вертлужной впадины в сочетании с дефектом типа III по AAOS, который замещали остеопластикой (рисунок 12).

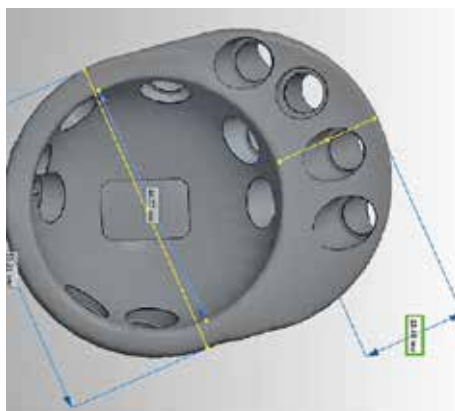


Рисунок 12. 3D-модель индивидуального имплантата простой геометрической формы без фланцев

При первичном ЭТБС используются имплантаты с фланцами в случаях, если ранее на вертлужной впадине проводились хирургические манипуляции; как-то – синтез вертлужной впадины винтами и пластинами на фоне тяжелого остеопороза (рисунок 13). При этом мы рекомендуем не удалять металлоконструкции из области вертлужной впадины, а принять их в качестве навигационных ориентиров для индивидуального имплантата. Проектирование индивидуального имплантата рекомендуем проводить с выемками под имеющиеся металлоконструкции таким образом, чтобы был соблюден принцип комплементарности. Рекомендуем также планировать направление проведения винтов, использовать для этого заранее

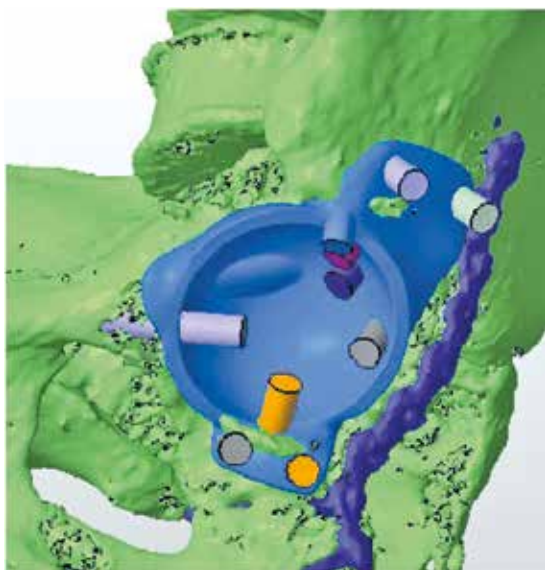

Рисунок 13. 3D-модель костей таза. Задний край вертлужной впадины слева синтезирован пластиной. Попытка устранить разобщение костей таза имплантатом с фланцами с проведением трех винтов от лобкового симфиза по направлению к подвздошной кости

спланированные и изготовленные стерильные 3D индивидуальные направители (рисунок 14).

Наиболее удобными являются направители с заданным углом не менее 45° по отношению к горизонтальной плоскости (плоскости операционного стола), так как доступ к горизонтальнее направленным отверстиям ограничивается длиной сверла, внутренним размером чашки и операционным доступом. При предоперационном планировании необходимо учитывать, что длина винта может быть ограничена внутренним диаметром впадины индивидуального имплантата, т.е. при острых углах проведения винта, нельзя закрутить винт длиной 50 мм при внутреннем диаметре 46 мм. Данная проблема частично решается за счет использования сверла на кардане или отказа от индивидуальных направителей. При этом рекоменду-

ется фиксировать сначала наиболее доступные винты, а затем осуществлять фиксацию в наиболее сложных направлениях, при которых можно нарушить первичную стабильность конструкции.

Зачастую первые индивидуальные имплантаты устанавливали по принципу «свободная рука», имплантацию осуществляли костными насадками, при этом манипуляции с индивидуальной конструкцией были затруднены. Мы предложили выполнять в инди-

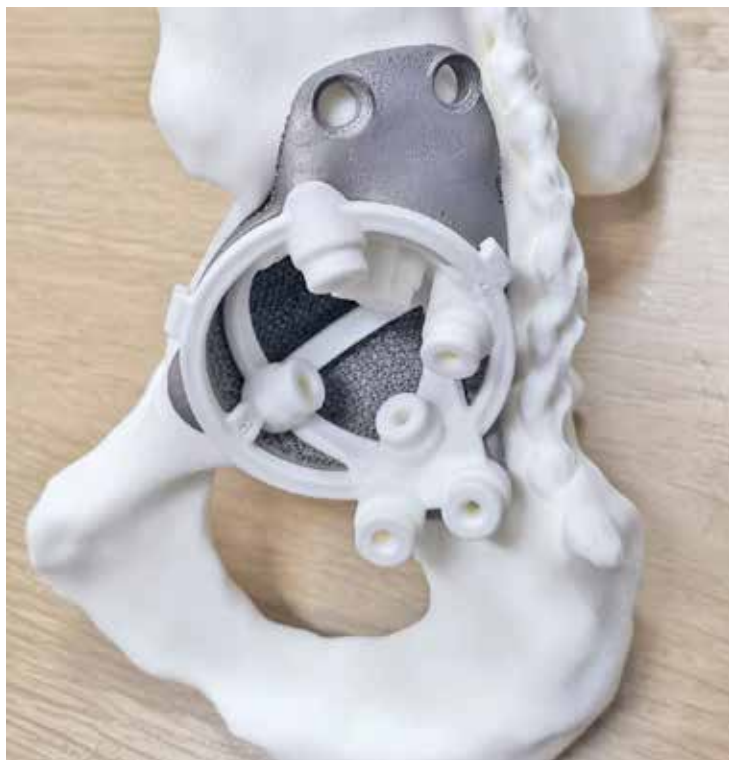

Рисунок 14. Фотография пластиковой модели костей таза: внутри индивидуального имплантата располагаются индивидуальные пластиковые направители для проведения винтов

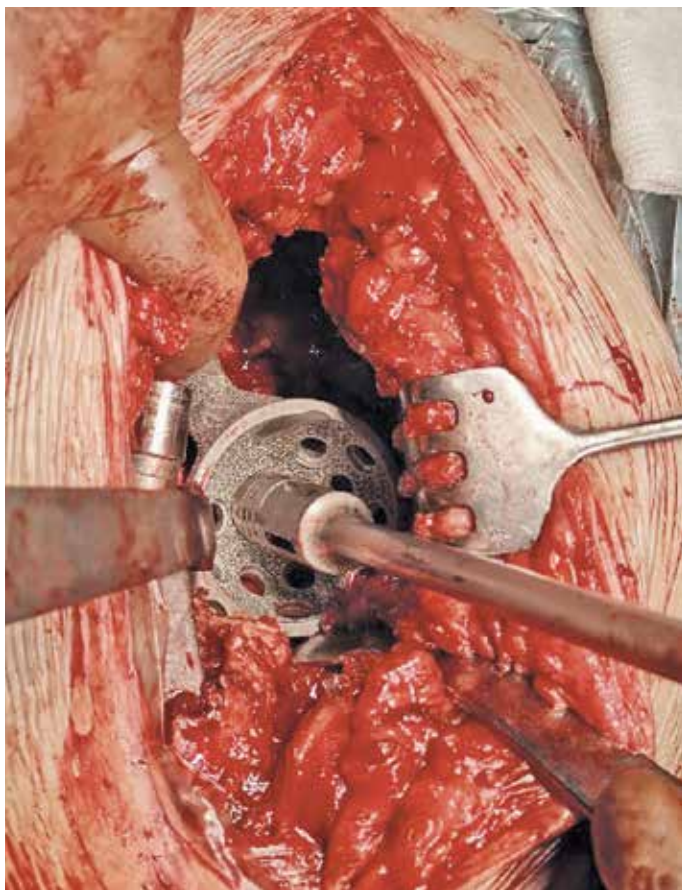


Рисунок 15. Интраоперационная фотография. Индивидуальный имплантат, закрепленный на стандартном импакторе, устанавливается в дефект вертлужной впадины

видуальном имплантате технологическое отверстие с резьбой под стандартный импактор (рисунок 15), что значительно повысило удобство в установке индивидуального имплантата и свело к минимуму контакты рук хирурга с имплантатом.

ПРАКТИЧЕСКИЕ РЕКОМЕНДАЦИИ

1. В случае ЭТБС с применением индивидуальной конструкции при посттравматическом коксартрозе (тип дефекта III–IV по AAOS) рекомендуется применение конструкций простой геометрической формы.

2. В случае ревизионного ЭТБС при замещении постимплантационного дефекта тип IIIВ и тяжелее по Paprosky рекомендуется проведение МСКТ с подавлением артефактов. Геометрия индивидуального имплантата в таких случаях является предметом обсуждения инженера и оперирующего хирурга, требует комплексного подхода, однако в большинстве случаев предпочтение отдается трехфланцевому имплантату.

3. При планировании индивидуальных конструкций следует придерживаться следующих рекомендаций:

- при технической возможности планировать три точки опоры: лонная кость, седалищная кость, подвздошная кость;
- вводить винты под углом не менее 35–45° к горизонтальной плоскости;
- использовать стандартный импактор для фиксации имплантата;
- изготавливать стерильную пластиковую модель костей таза;
- заранее планировать длину винтов и сопоставлять ее с внутренним диаметром впадины.»

ЗАКЛЮЧЕНИЕ

В литературных источниках описываются различные варианты применения аддитивных технологий при хирургическом лечении патологии ТБС и коленного сустава, однако в ходе работы нами были внесены значительные корректировки в имеющиеся подходы и предложен вариант индивидуального имплантата запатентованной геометрической формы.

ЭТБС в условиях дефицита костной ткани в области вертлужной впадины является операцией с высоким риском осложнений. Возможны вывих головки бедренного компонента, асептическое расшатывание компонентов эндопротеза, перипротезная инфекция области хирургического вмешательства [13, 14, 15, 16, 17]. Использование индивидуальных имплантатов позволяет снизить риски интра- и постоперационных осложнений за счет восстановления анатомии вертлужной впадины, сокращения операционной кровопотери, сокращения времени оперативного вмешательства, что несомненно оптимизирует работу оперирующих врачей и повышает качество оказанной медицинской помощи. А в связи с ростом количества пациентов аддитивные технологии становятся социально значимыми.

ТЕСТОВЫЕ ВОПРОСЫ
(правильные ответы выделены)

Один правильный ответ

1. Аддитивные технологии в современной травматологии и ортопедии применяются для:

А. замещения дефектов мягких тканей паравертебральной области;

Б. моделирования и изготовления индивидуальных имплантатов, учитывающих анатомические особенности пациента и технические особенности оперативного вмешательства;

В. совершенствования методов послеоперационной реабилитации пациентов.

2. Для предоперационного планирования первичного и ревизионного тотального эндопротезирования используются следующие методы исследования:

А. УЗИ мягких тканей бедра:

Б. МРТ таза с тазобедренными суставами:

В. рентгенография таза с тазобедренными суставами в прямой проекции.

3. Классификация W.G.Paprosky используется для оценки:

А. выраженности инфекционного процесса в области тазобедренного сустава;

Б. функционального статуса пациента после проведения тотального эндопротезирования тазобедренного сустава;

В. постимплантационного дефекта костной ткани в области вертлужной впадины и проксимального отдела бедренной кости

4. Показанием к проведению тотального эндопротезирования с использованием индивидуальных имплантатов у пациентов с посттравматическим коксартрозом является:

А. одно или двухсторонний посттравматический коксартроз III степени с наличием дефекта вертлужной впадины тип III – IV по AAOS;

Б. дефект дна вертлужной впадины до 3 см;

В. наличие глубокой поздней периимплантной инфекции в области тазобедренного сустава.

5. Противопоказанием к применению индивидуальных имплантатов при проведении ревизионного эндопротезирования тазобедренного сустава является:

А. несанированные очаги хронической инфекции, острый воспалительный процесс в области оперативного вмешательства;

Б. сниженный иммунный статус пациента;

В. наличие у пациента сопутствующего ревматоидного полиартрита.

6. Показания к ревизионному эндопротезированию тазобедренного сустава:

А. наличие рентгенологических признаков расшатывания компонентов эндопротеза;

Б. жалобы на боли в области нижней трети бедра;

В. боли в проекции тазобедренного сустава.

7. Показания к рассмотрению вопроса о применении индивидуальных имплантатов:

А. дефект костей таза III В и тяжелее по Paprosky;

Б. дефект костей таза II В - IIC по Paprosky;

В. установка вертлужного компонента на 1,5–2 см выше центра ротации.

Два правильных ответа

8. Метод послойной объемной визуализации применяется для:

- А. анализа данных плотности костной ткани;*
- Б. определения истинной геометрии дефекта;*
- В. планирования размеров ятрогенного постимплантационного дефекта вертлужной впадины;*
- Г. оценки функциональных результатов после проведения тотального эндопротезирования тазобедренного сустава.*

9. К индивидуальным имплантатам относятся:

- А. индивидуальные аугменты для замещения дефекта вертлужной впадины;*
- Б. индивидуальные вертлужные компоненты с полиаксиальным проведением винтов;*
- В. винты с шагом резьбы 2 мм для фиксации вертлужного компонента;*
- Г. серкляжная проволока длиной 50 см.*

Три правильных ответа

10. При планировании индивидуальных конструкций следует придерживаться следующих рекомендаций:

- А. вводить винты под углом не менее 35–45° к горизонтальной плоскости;*
- Б. использовать стандартный импактор для фиксации имплантата;*
- В. заранее планировать длину винтов и сопоставлять ее с внутренним диаметром впадины;*
- Г. импактировать индивидуальную конструкцию с применением большой физической силы;*
- Д. обязательно использовать цементную фиксацию имплантата.*

СПИСОК ЛИТЕРАТУРЫ

1. **Коваленко А.Н., Джавадов А.А., Шубняков И.И., Билык С.С., Денисов А.О., Черкасов М.А., Мидаев А.И., Тихилов Р.М.** Среднесрочные результаты использования индивидуальных конструкций при ревизионном эндопротезировании тазобедренного сустава. *Травматология и ортопедия России*. 2019;25(3):37-46. doi: 10.21823/2311-2905-2019-25-3-37-46.
Kovalenko A.N., Dzhavadov A.A., Shubnykov I.I., Bilyk S.S., Denisov A.O., Cherkasov M.A., Midaev A.I., Tikhilov R.M. Mid-term outcomes of using custom-made implants for revision hip arthroplasty. *Travmatologiya i ortopediya Rossii [Traumatology and Orthopedics of Russia]*. 2019;25(3):37-46. (In Russian). doi: 10.21823/2311-2905-2019-25-3-37-46.
2. **Gwam C.U., Mistry J.B., Mohamed N.S., Thomas M., Bigart K.S., Mont M.A., Delanois R.E.** Current epidemiology of revision total hip arthroplasty in the United States: National Inpatient Sample 2009 to 2013. *J Arthroplasty*. 2019;32(7):2088-2092. doi: 10.1016/j.arth.2017.02.046.
3. **Patel A., Pavlou G., Mujica-Mota R.E., Toms A.D.** The epidemiology of revision total knee and hip arthroplasty in England and Wales: a comparative analysis with projections for the United States. A study using the National Joint Registry dataset. *J Bone Joint*. 2015; 97-B(8):1076-1081. doi: 10.1302/0301-620X.97B8.35170.
4. **Kowalik T.D., DeHart M., Gehling H., Gehling P., Schabel K., Duweilius P., Mirza A.** The epidemiology of primary and revision total hip arthroplasty in teaching and nonteaching hospitals in the United States. *J Am Acad Orthop Surg*. 2016;24(6):393-398. doi: 10.5435/JAAOS-D-15-00596.
5. **Yoon P.W., Lee Y.K., Ahn J., Jang E.J., Kim Y., Kwak H.S. et al.** Epidemiology of hip replacements in Korea from 2007 to 2011. *J Korean Med Sci*. 2014;29(6):852-858. doi: 10.3346/jkms.2014.29.6.852.
6. **Jafari S.M., Coyle C., Mortazavi S.M., Sharkey P.F., Parvizi J.** Revision hip arthroplasty: infection is the most common cause of failure. *Clin Orthop Relat Res*. 2010;468(8):2046-2051. doi: 10.1007/s11999-010-1251-6.
7. **Мурyleв, В.Ю.** Эндопротезирование тазобедренного сустава как возможность улучшения качества жизни пациентов старческого

возраста с ложным суставом шейки бедренной кости / В.Ю. Мурылев, П.М. Елизаров, Я.А. Рукин [и др.] // *Успехи геронтологии*. – 2017. – Т. 30, № 5. – С. 725–732.

8. **Павлов, В.В.** Выбор хирургической тактики при первичном и ревизионном эндопротезировании тазобедренного сустава с использованием инструментов объемной визуализации / В.В. Павлов, В.А. Базлов, Т.З. Мамуладзе [и др.] // *Травматология и ортопедия России*. – 2020. – Т. 26, № 2. – С. 60–70. DOI: 10.21823/2311-2905-2020-26-2-60-70.

9. **Brånemark, R.P.** Osseointegrated percutaneous prosthetic system for the treatment of patients with transfemoral amputation: a prospective five-year followup of patient-reported outcomes and complications / R.P. Brånemark, K. Hagberg, K. Kulbacka-Ortiz [et al.] // *Journal of the American Academy of Orthopaedic Surgeons*. – 2019. – Vol. 27, № 16. – P. e743–e751. DOI: 10.5435/JAAOS-D-17-00621.

10. **Тихилов, Р.М.** Классификации дефектов вертлужной впадины: дают ли они объективную картину сложности ревизионного эндопротезирования тазобедренного сустава? (Критический обзор литературы и собственных наблюдений) / Р.М. Тихилов, И. И. Шубняков, А.О. Денисов // *Травматология и ортопедия России*. – 2019. – Т. 25, № 1. – С. 122–141. DOI: 10.21823/2311-2905-2019-25-1-122-141.

11. **Шестерня, Н.А.** Эндопротезирование тазобедренного сустава в сложных случаях / Н.А. Шестерня, А.Ф. Лазарев, С.В. Иванников [и др.] // *Кафедра травматологии и ортопедии*. – 2016. – № 1. – С. 30–35.

12. **Moore, M.S.** Radiographic signs of osseointegration in porous-coated acetabular components / M.S. Moore, J.P. McAuley, A.M. Yuong, Ch.A. Engh (Sr.) // *Clinical Orthopaedics and Related Research*. – 2006. – Vol. 444. – P. 176–183. DOI: 10.1097/01.blo.0000201149.14078.50

13. **Pabinger, C.** Projections of hip arthroplasty in OECD countries up to 2050 / C. Pabinger, H. Lothaller, N. Portner, A. Geissler // *Hip International*. – 2018. – Vol. 28, № 5. – P. 498–506. DOI: 10.1177/1120700018757940.

14. **Ran, Q.** Osteogenesis of 3D printed porous Ti6Al4V implants with different pore sizes / Q. Ran, W. Yang, Ya. Hu [et al.] // *Journal of Mechanical Behavior of Biomedical Materials*. – 2018. – Vol. 84. – P. 1–11. DOI: 10.1016/j.jmbbm.2018.04.010.

-
15. **Postler, A.E.** Patient-reported outcomes after revision surgery compared to primary total hip arthroplasty / *A.E. Postler, F. Beyer, T. Wegner [et al.] // Hip International*. – 2017. – Vol. 27, № 2. – P. 180–186. DOI: 10.5301/hipint.5000436.
16. **Renard, G.** Periprosthetic joint infection in aseptic total hip arthroplasty revision / *G. Renard, J. M. Laffosse, M. Tibbo [et al.] // International Orthopaedics*. – 2019. – Vol. 44, № 4. – P. 735–741. DOI: 10.1007/s00264-019-04366-2.
17. **Rossmann, S.R.** Reconstructing pelvic discontinuity and severe acetabular bone loss in revision hip arthroplasty with a massive allograft and cage / *S.R. Rossmann, E.Y. Cheng // JBJS Essential Surgical Techniques*. – 2016. – Vol. 6, № 3. – Art. e30. DOI: 10.2106/JBJS.ST.16.00026.
18. **Stenlund, P.** Effect of load on the bone around bone-anchored amputation prostheses / *P. Stenlund, M. Trobos, J. Lausmaa J. [et al.] // Journal of Orthopaedic Research*. – 2017. – Vol. 35, № 5. – P. 1113–1122. DOI: 10.1002/jor.23352.
19. **Тихилов, Р.М.** Данные регистра эндопротезирования тазобедренного сустава РНИИТО им. Р. Р. Вредена за 2007-2012 годы / *Р.М. Тихилов, И.И. Шубняков, А.Н. Коваленко [и др.] // Травматология и ортопедия России*. – 2013. – Т. 19, № 3. – P. 167–190. DOI: 10.21823/2311-2905-2013-3-167-190.
20. **Al Muderis, M.** Safety of osseointegrated implants for transfemoral amputees: a two-center prospective cohort study / *M. Al Muderis, A. Khemka, S.J. Lord [et al.] // Journal of Bone and Joint Surgery*. – 2016. – Vol. 98, № 11. – P. 900–909. DOI: 10.2106/JBJS.15.00808.
21. **Chen, M.** Cementless total hip arthroplasty with a high hip center for hertofilakidis type b developmental dysplasia of the hip: results of midterm follow-up / *M. Chen, Z. L. Luo, K.R. Wu [et al.] // Journal of Arthroplasty*. – 2016. – Vol. 31, № 5. – P. 1027–1034. DOI: 10.1016/j.arth.2015.11.009.
22. **Hansen, R. L.** Changes in periprosthetic bone mineral density and bone turnover markers after osseointegrated implant surgery: a cohort study of 20 transfemoral amputees with 30-month follow-up / *R.L. Hansen, B.L. Langdahl, P.H. Jørgensen [et al.] // Prosthetics and Orthotics International*. – 2019. – Vol. 43, № 5. – P. 508–518. DOI: 10.1177/0309364619866599.

-
23. **Jenkins, D.R.** Minimum five-year outcomes with porous tantalum acetabular cup and augment construct in complex revision total hip arthroplasty / *D.R. Jenkins, A.N. Odland, R.J. Sierra [et al.] // Journal of Bone and Joint Surgery.* – 2017. – Vol. 99, № 10. – Art. e49. DOI: 10.2106/JBJS.16.00125.
24. **Safir, O.** Limitations of conventional radiographs in the assessment of acetabular defects following total hip arthroplasty / *O. Safir, C. Lin, Y. Kosashvili [et al.] // Canadian Journal of Surgery.* – 2012. – Vol. 55, № 6. – P. 401–407. DOI: 10.1503/cjs.000511.
25. **Von Roth, P.** Uncemented jumbo cups for revision total hip arthroplasty: a concise follow-up, at a mean of twenty years, of a previous report / *P. Von Roth, M.P. Abdel, W. S. Harmsen, D.J. Berry // Journal of Bone and Joint Surgery.* – 2015. – Vol. 97-A, № 4. – P. 284–287. DOI: 10.2106/jbjs.n.00798.
26. **Manley, M.T.** Fixation of acetabular cups without cement in total hip arthroplasty: a comparison of three different implant surfaces at a minimum duration of follow-up of five years / *M.T. Manley, W.N. Capello, J.A. D'Antonio [et al.] // Journal of Bone and Joint Surgery.* – 1998. – Vol. 80, № 8. – P. 1175–1185. DOI: 10.2106/00004623-199808000-00011.

Учебное пособие

Базлов Вячеслав Александрович
Ефименко Максим Владимирович
Корыткин Андрей Александрович
Мамуладзе Тариэл Зурабович
Павлов Виталий Викторович
Пронских Александр Андреевич

АДДИТИВНЫЕ ТЕХНОЛОГИИ
ПРИ ПЕРВИЧНОМ И РЕВИЗИОННОМ
ЭНДОПРОТЕЗИРОВАНИИ
ТАЗОБЕДРЕННОГО СУСТАВА

Подписано в печать 23.11.2022

Формат 60 x 84/16.

Тираж 100 экз.

Заказ № 0194-21.

ISBN 978-5-6045748-6-7



9 785604 574867